



EL ROL DE LA PERFUSION EN EL DIAGNOSTICO DE MICROADENOMAS POR RESONANCIA MAGNETICA

AUTORES:
BIANCA GAMBACURTA
ENRIQUE GIAVITTO
NANCY TORRES

INSTITUTO GAMMA- ROSARIO





OBJETIVOS DEL APRENDIZAJE:

Valorar el aporte de la perfusión (estudio dinámico) en la detección de microadenomas hipofisarios por resonancia magnética.





REVISION DEL TEMA:

El estudio morfológico y dinámico de la hipófisis por resonancia magnética, ha ganado lugar sobre el resto de los métodos de imágenes.

El objetivo principal se basa en diferenciar las lesiones patológicas del resto de la glándula normal.

Para ello se realizan secuencias sagitales ponderadas en T1 y saturación grasa y secuencias coronales potenciadas en T2 con cortes finos de 3 mm para el estudio morfológico.



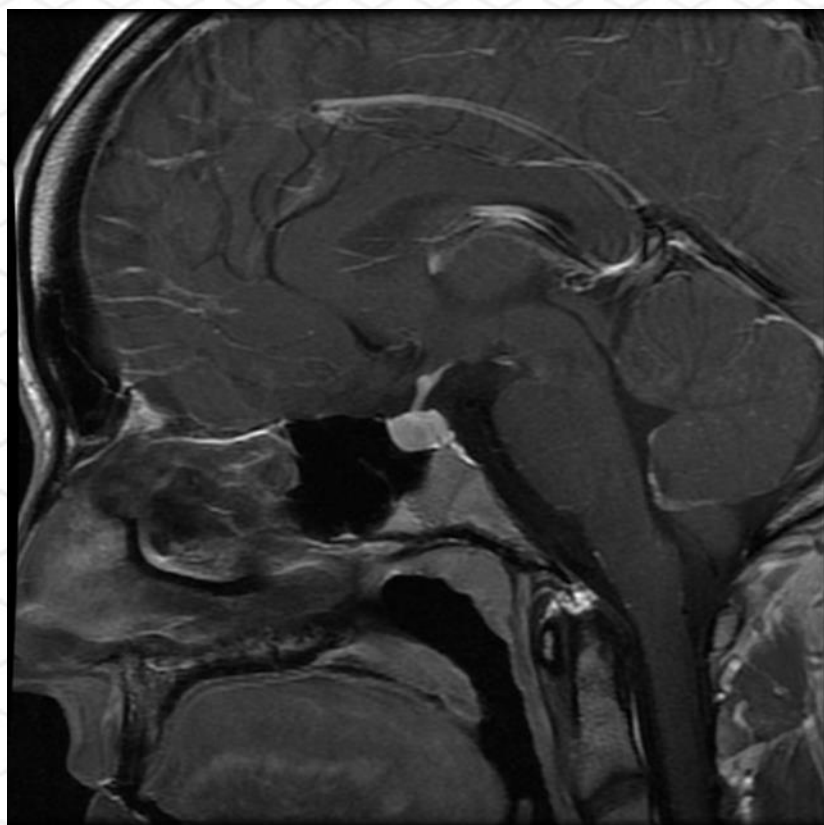


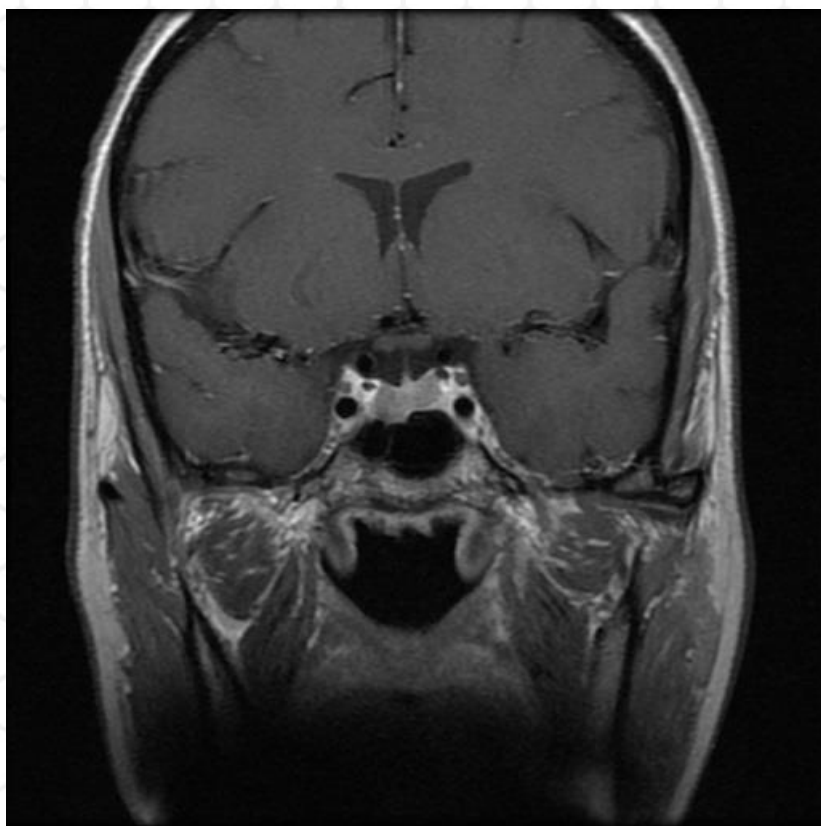
Con la administración en bolo de contraste endovenoso (gadolinio) se realiza una serie de secuencias posteriores en coronal T1, en el estudio dinámico.

La visibilidad del microadenoma hipointenso post contraste con respecto al parénquima adyacente, depende del tiempo de adquisición de las imágenes posteriores a la inyección del contraste.

El desarrollo de secuencias de imagen cada vez mas rápidas, generaron una nueva forma “dinámica” de evaluación, que permitieron aumentar la tasa de diagnostico por encima de la RMI convencional con contraste.









Deben ser considerados otros datos,
como la pérdida de concavidad
superior de la glándula por
abombamiento y la desviación del
tallo, ya que sugieren,
indirectamente, la presencia de un
tumor hipofisario





CONCLUSION:

Los microadenomas, son los tumores más frecuentes de la hipófisis. Son generalmente funcionantes; la mayoría son prolactinomas. El 80%- 95% de los microadenomas son hipointensos en T1; los restantes son isointensos o hiperintensos.

Los pequeños isointensos, son los que pasan desapercibidos para RM y pueden detectarse con el uso del contraste y el estudio dinámico.

La perfusión en la detección de microadenomas en resonancia magnética, ha logrado ampliar la visualización de los mismos, desde los que se muestran inmediatamente posteriores a la administración de contraste, hasta aquellos que presentan aparición mas tardía.



