



EL ESTUDIO SISTEMÁTICO DEL CORAZÓN FETAL EN LA ECOGRAFÍA DE RUTINA PRENATAL

Autores:

Alardi J, Vazquez E, Mariano J, Andrade V,
Benitez V, Juana ML.

CIMED, La Plata
Buenos Aires
Argentina

OBJETIVO

Protocolizar el estudio del corazón fetal en la ecografía prenatal de rutina, reconociendo su anatomía normal y así facilitar la detección de anomalías cardiovasculares mayores en el feto.

REVISIÓN DE TEMA

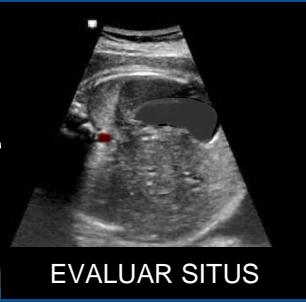
- Las cardiopatías congénitas afectan al 1% de los recién nacidos y constituyen las malformaciones congénitas más frecuentes.
- La pesquisa de cardiopatías congénitas se debe realizar en la ecografía prenatal de screening.
- La evaluación ecográfica cardíaca se realiza entre las 18 y 22 semanas de edad gestacional, constituyéndose el **2do trimestre** el ideal para su evaluación.

HALLAZGOS EN IMÁGENES

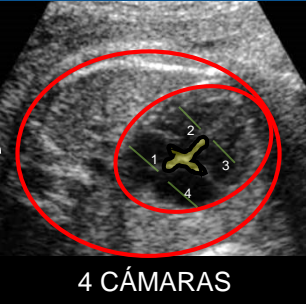
Para la evaluación ecográfica cardíaca fetal es fundamental **protocolizar su exploración:**

1. Reconocer la posición fetal para evaluar el **situs**
2. Recorrer en cortes axiales de caudal a cefálico
3. **Corte de 4 cámaras cardíacas:** Relación cardiorádica y el eje cardíaco, número de cavidades, características y simetría de las mismas, identificación de la imagen de la cruz cardíaca.
4. **Corte de visualización de los tractos de salida de los grandes vasos:** Salida aórtica, continuidad septoaórtica y tronco de la arteria pulmonar.
5. **Corte de los tres grandes vasos** (arteria pulmonar, arteria aorta y vena cava superior): presencia, posición y tamaño de las mismas.
6. **Corte de tres vasos tráquea:** ambos arcos (ductal y aórtico), posición y relación con la tráquea y sentido de los flujos.

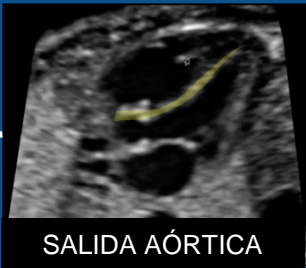PROTOCOLO DE EVALUACIÓN CARDÍACA



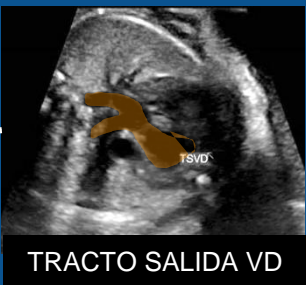- CÁMARA GÁSTRICA
- AORTA ABDOMINAL
- VENA CAVA INFERIOR



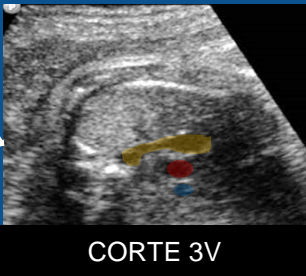
- RELACIÓN C/T – EJE CARDIACO
- CAMARAS: Nº - SIMETRÍA
- CRUZ CARDÍACA



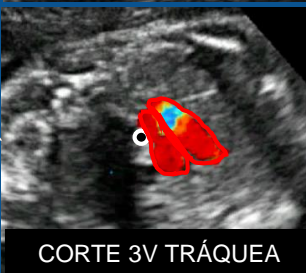- SALIDA AÓRTICA
- CONTINUIDAD SEPTO-AÓRTICA



- TRACTO DE SALIDA DEL VD
- TRONCO ARTERIA PULMONAR
- RAMAS PULMONARES



- VASOS
- NÚMERO
- POSICIÓN
- TAMAÑO



- ARCO AORTICO
- ARCO DUCTAL
- TRÁQUEA

CONCLUSIÓN

Resulta fundamental el conocimiento anatómico detallado del sistema cardiovascular fetal, **protocolizando y sistematizando su evaluación** durante la ecografía prenatal rutinaria, con el fin de diagnosticar anomalías cardíacas mayores y mejorar así el pronóstico del recién nacido.

BIBLIOGRAFÍA



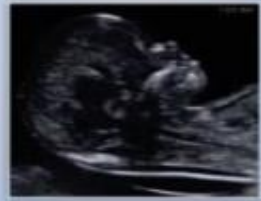GUIDELINES

ISUOG Practice Guidelines (updated): sonographic screening examination of the fetal heart



AIUM Practice Guideline for the Performance of
**Obstetric Ultrasound
Examinations**

Guideline developed in cooperation with the American College of Radiology (ACR), the American College of Obstetricians and Gynecologists (ACOG), and the Society of Radiologists in Ultrasound (SRU)



aium

ACOG

THE AMERICAN CONGRESS
OF OBSTETRICIANS
AND GYNECOLOGISTS