



# ROBO SUBCLAVIO, UN CASO CLÍNICO

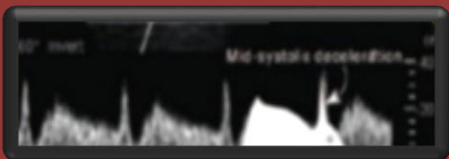


Diagnóstico Rojas

Dr. Cavallin, Sebastián

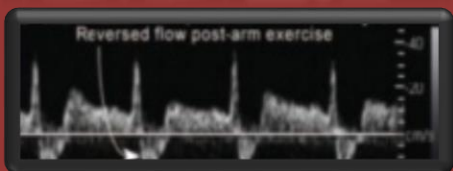El síndrome del robo de la arteria subclavia se debe a una oclusión o estenosis severa de la arteria subclavia, anterior y proximal al origen de la art. Vertebral. Provoca un flujo inverso de la arteria vertebral homolateral que a su vez actúa como flujo colateral proveniente de la art. Vertebral contralateral produciendo la irrigación de la art subclavia distal a la obstrucción. Los sitios de oclusión más frecuente son arteria subclavia izquierda (90%) y arteria subclavia derecha (10%).

I →



Estenosis menor al 60 % observándose el signos del “conejo”.

II →



Estenosis entre el 60-90 % con flujo bidireccional

III →



Estenosis mayor al 90 % , Mostrando flujo reverso

Paciente de sexo Femenino de 61 años, con antecedentes de cáncer mama, con adormecimiento de dedos de mano izquierda como única sintomatología.

Se observa inversión del flujo diastólico de arteria vertebral izq, con presencia de Aleazing a nivel del origen de la arteria subclavia.

