

ENCEFALOPATIA DE WERNIKE
SECUNDARIA A ALIMENTACION
PARENTERAL: A PROPOSITO DE
UN CASO

Dra. Ma. Cecilia Zunzunegui

Dr. Agustin Maggi Larentis

Dra. Marcela Alejandra Semelis

COMPLEJO MÉDICO
POLICIAL

“CHURRUCA - VISCA”
-CABA-



SUPERINTENDENCIA
DE BIENESTAR

PRESENTACIÓN DEL CASO

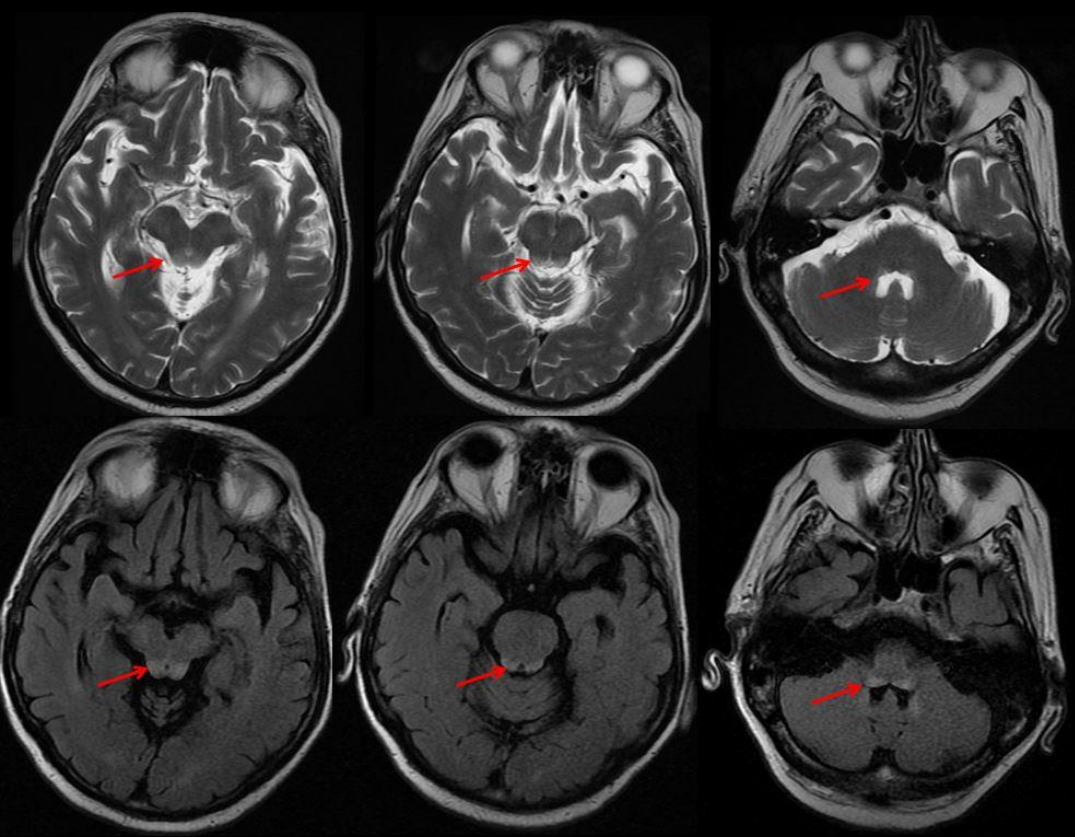
- Paciente de sexo masculino, de 75 años de edad, con antecedentes de hipotiroidismo, HTA, EPOC y dislipidemia.
- Cursa internación en cirugía general por reemplazo endo-aneurismático, el cual evoluciona con fístula enterocutánea.
- Posteriormente se procede a la alimentación por vía parenteral.
- Transcurrida una semana intercorre con cuadro clínico de vómitos, mareos y nistagmus, asociados a debilidad generalizada.

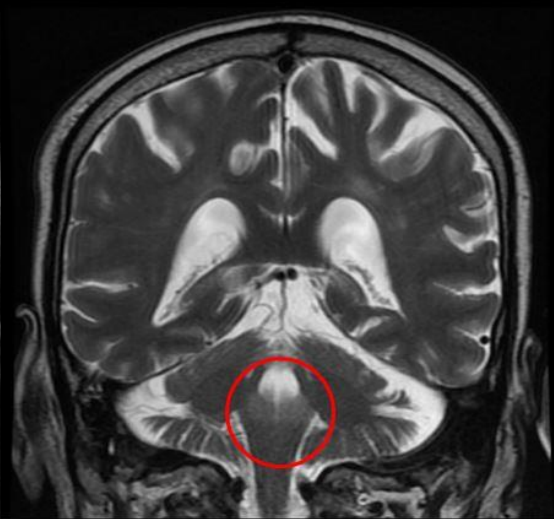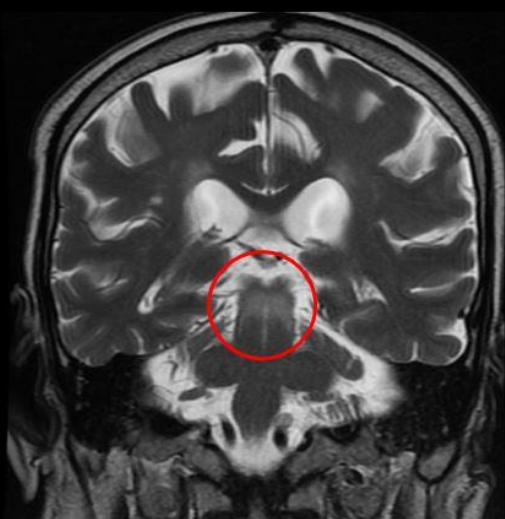
HALLAZGOS IMAGENOLÓGICOS

- RM:

En secuencias T2 y FLAIR se evidencia hiperintensidad de señal en topografía de la placa tectal y en sustancia gris periacueductal.

No se observa restricción en secuencias de difusión, ni realce luego de la administración de contraste E.V.





DISCUSIÓN

- La enfermedad de Wernicke es una patología neuro-psiquiátrica aguda-subaguda secundaria al déficit de tiamina, caracterizada por síndrome confusional, oftalmoplejía y ataxia de la marcha.
- Elevada prevalencia en enolistas, anorexia nerviosa, diálisis peritoneal, neoplasias diseminadas, hiperémesis gravídica, cirugía gastrointestinal, alimentación alternativa prolongada.

DISCUSIÓN

- La prevalencia en hombres prácticamente duplica la de las mujeres.
- El diagnóstico se basa en el hallazgo de una tríada constituida por movimientos oculares anómalos, ataxia y síndrome confusional. Sin embargo, ésta se encuentra presente solo en el 16-38% de los pacientes.
- La falta de diagnóstico precoz conduce a la psicosis de Korsakoff e incluso a la muerte, por lo que, ante la detección de la enfermedad, debe considerárselo una emergencia médica y se tiene que indicar el tratamiento lo antes posible.

CONCLUSIÓN

- La RM de encéfalo juega un papel fundamental en el diagnóstico de la enfermedad de Wernicke, debido a la presentación de imágenes patognomónicas caracterizadas por afectación bilateral y simétrica de los tálamos, cuerpos mamilares, placa tectal y sustancia gris peri-acueductal, permitiendo efectuar de esta forma, un diagnóstico certero y precoz.