Experiencia en estadificación LI-RADS en pacientes cirroticos en lista de pre trasplante hepático.

Autores: Marcos E Montanaro, Patricio Baigorria, Julieta Pecoraro, Sebastian Giacosa, Cecilia Costamagna, Roberto L Villavicencio.

Introducción

LI-RADS, es un sistema de interpretación y reporte para clasificar las alteraciones focales del hígado en forma objetiva pacientes cirróticos con riesgo de desarrollar hepatocarcinoma utilizando una serie de criterios, en tomografía computada y resonancia magnética. Los hallazgos se permiten clasificar en cinco categorías.

Objetivos

Evaluar LI-RADS como método inicial en pacientes cirróticos con posibilidades de desarrollar hepatocarcinoma.

Material y método

Estudio retrospectivo de 34 pacientes en lista de transplante hepático en cirrosis hepática por diferentes causas etiológicas desde los meses de junio 2014 a junio 2015.

Se evaluaron en Tomografía computada TCMS y RMI.

Se evaluaron en los casos positivos los valores de alfa feto proteína.

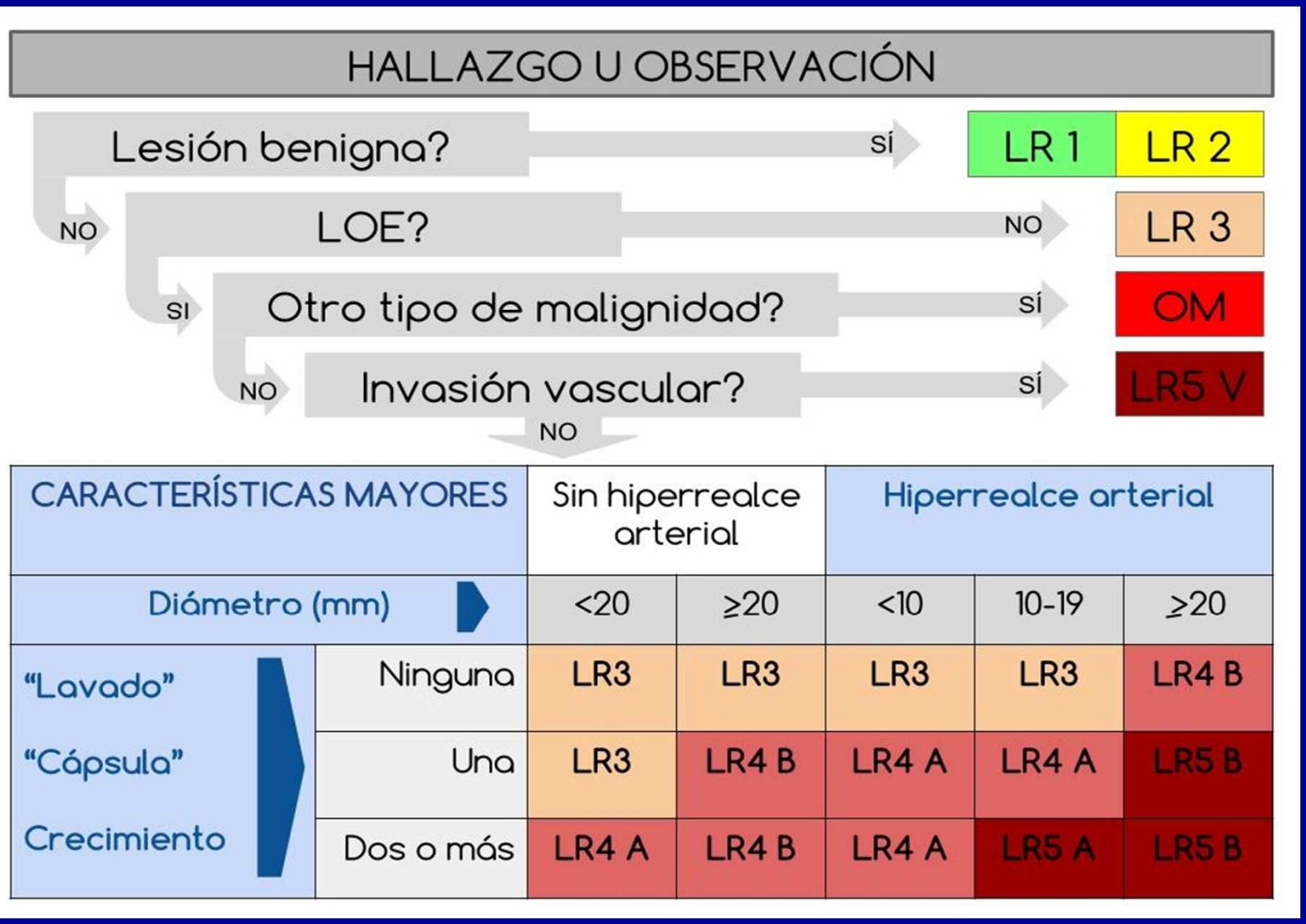

- Gráfico n1 hallazgo Li-Rads SERAM 2014 / S-0269

LI-RADS. Descripción del Liver Imaging – Reporting and Data System y su utilidad en el diagnóstico del hepatocarcinoma.Congress. SERAM 2014 Poster No.S-0269Type:Presentación Electrónica EducativaAuthors:M. J. García Hernández, M. E. Sánchez Muñoz, Á. Salmerón Ruiz, M. Gómez Huertas, A. Medina Benítez; Granada/ESDOI:10.1594/seram2014/S-0269 DOI-Link:http://dx.doi.org/10.1594/seram2014/S-0269

Estadificacion Li-Rads

Li-Rads 1.

Imagen 1. TCMS fase venosa.Cirrosis HVC.Nódulos de regeneracion, circulacion colateral.

Li-Rads 2.

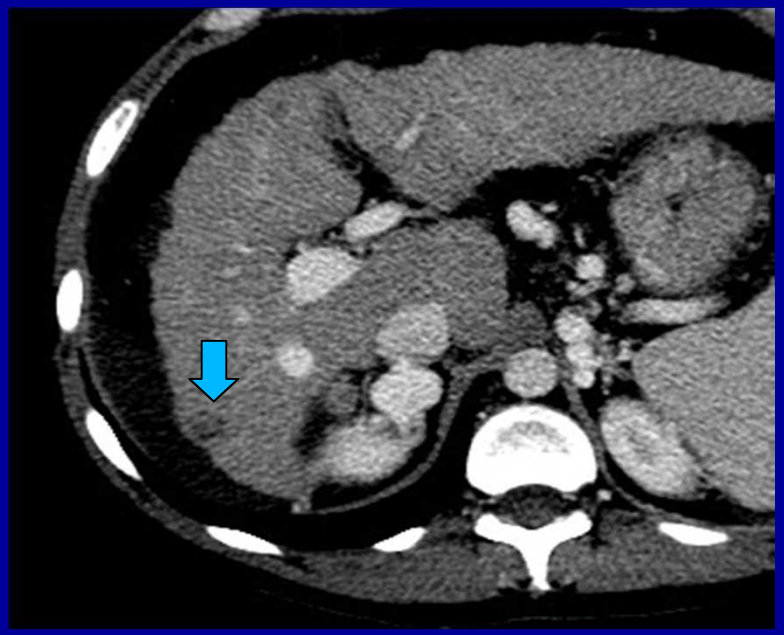

Imagen 2. TCMS fase arterial. Paciente Masculino 42 añosCirrosis HVC. Flecha Nodulo hipodenso.

Li-Rads 3

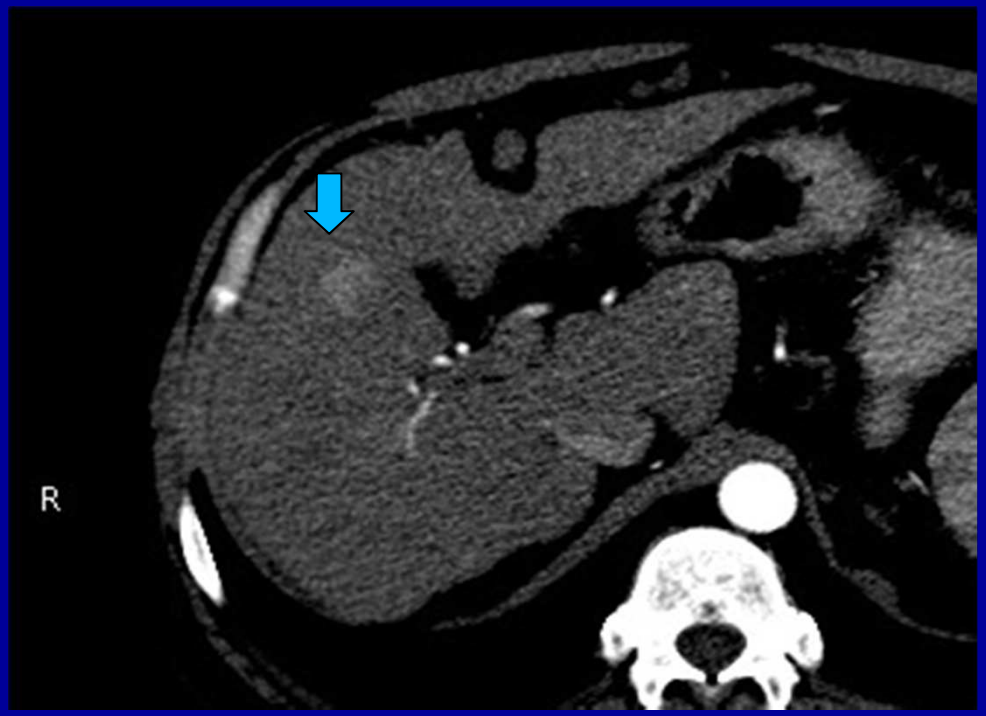

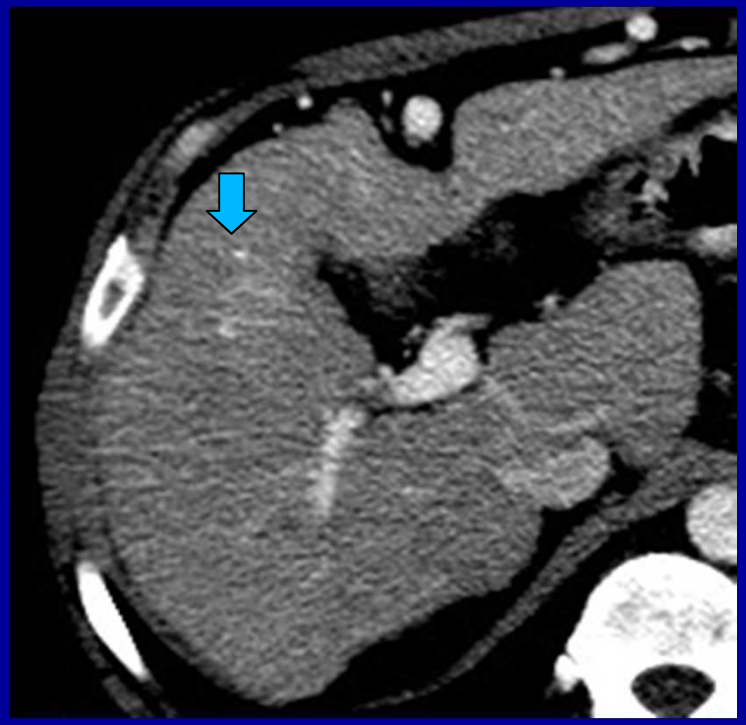

Imágenes 3 y 4. TCMS fase arterial y venosa. Pacientes Masculino 47 años. Cirrosis VHC etilismo. Flecha Hiperintensidad que refuerza a la administracion de contraste EV.

Li-Rads 4b

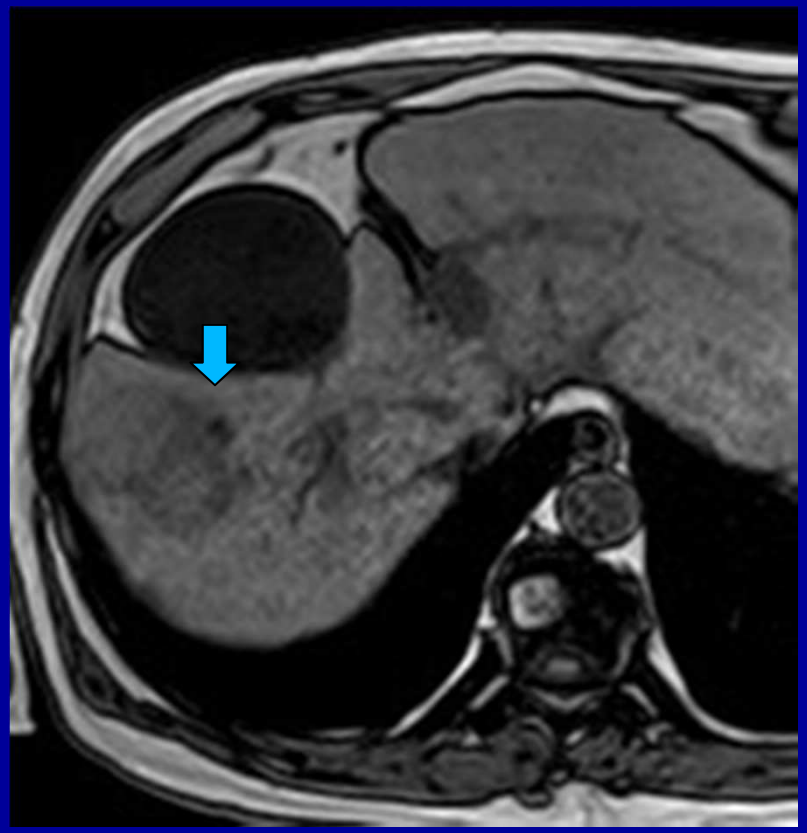

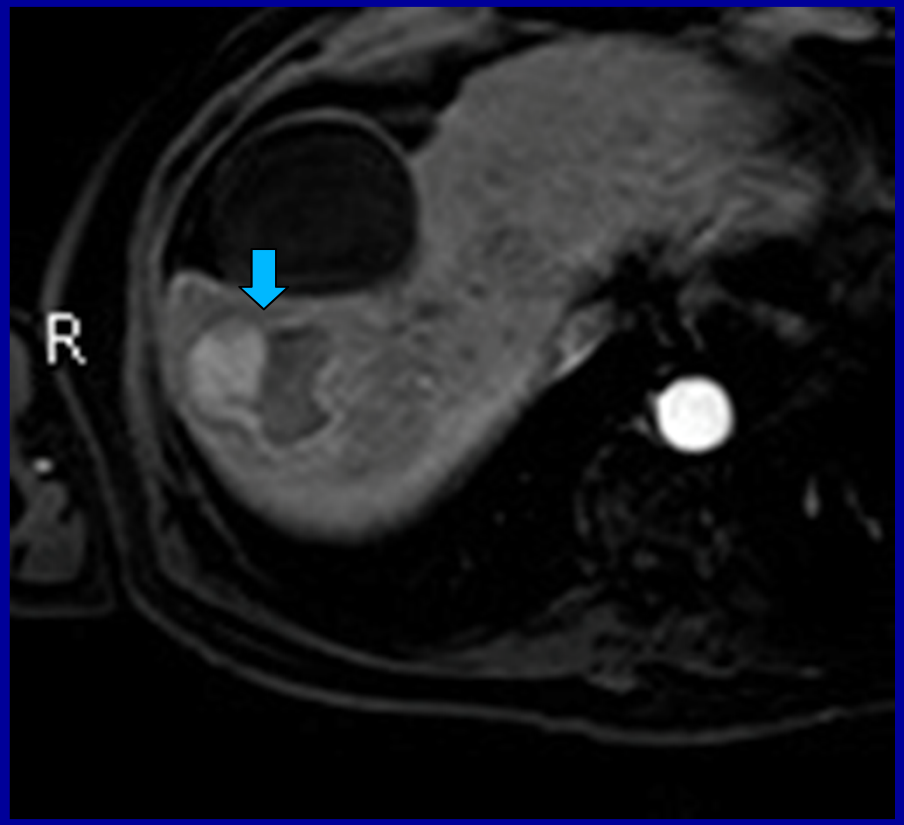

Imágenes 5 y 6. RMI secuencias axiales Dual y T1 Arterial. Paciente masculino 66 años Cirrosis VHC.

LI-Rads 5A

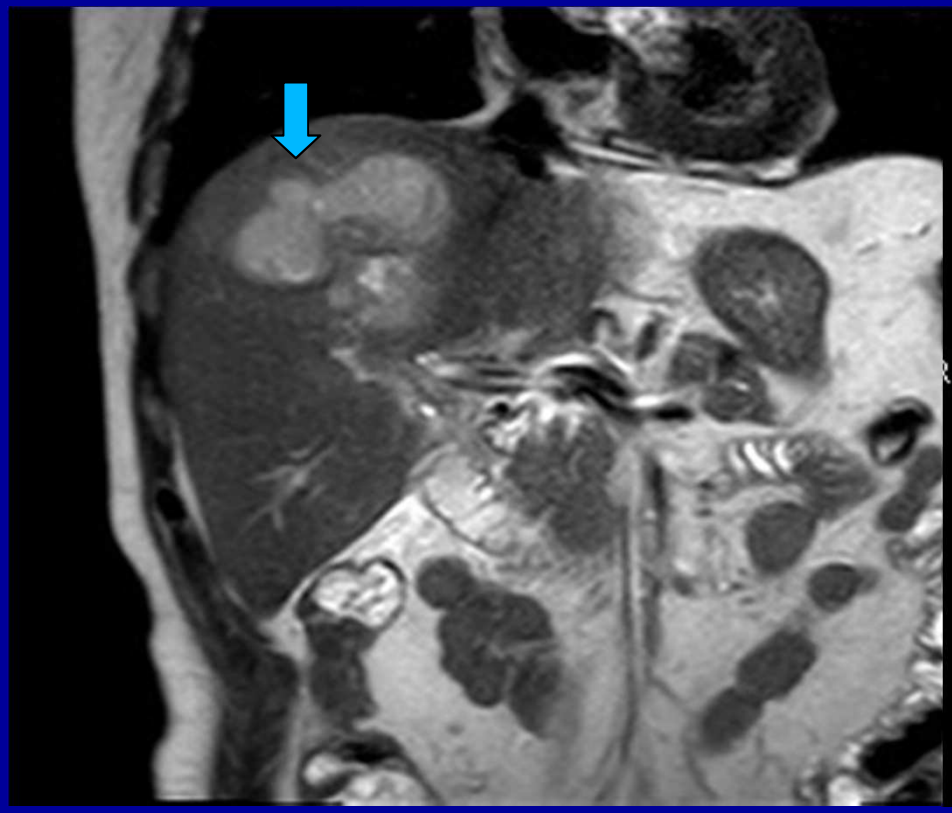

Imagen 7. RMI coronal secuencia T2 Paciente masculino 67 años HVB.

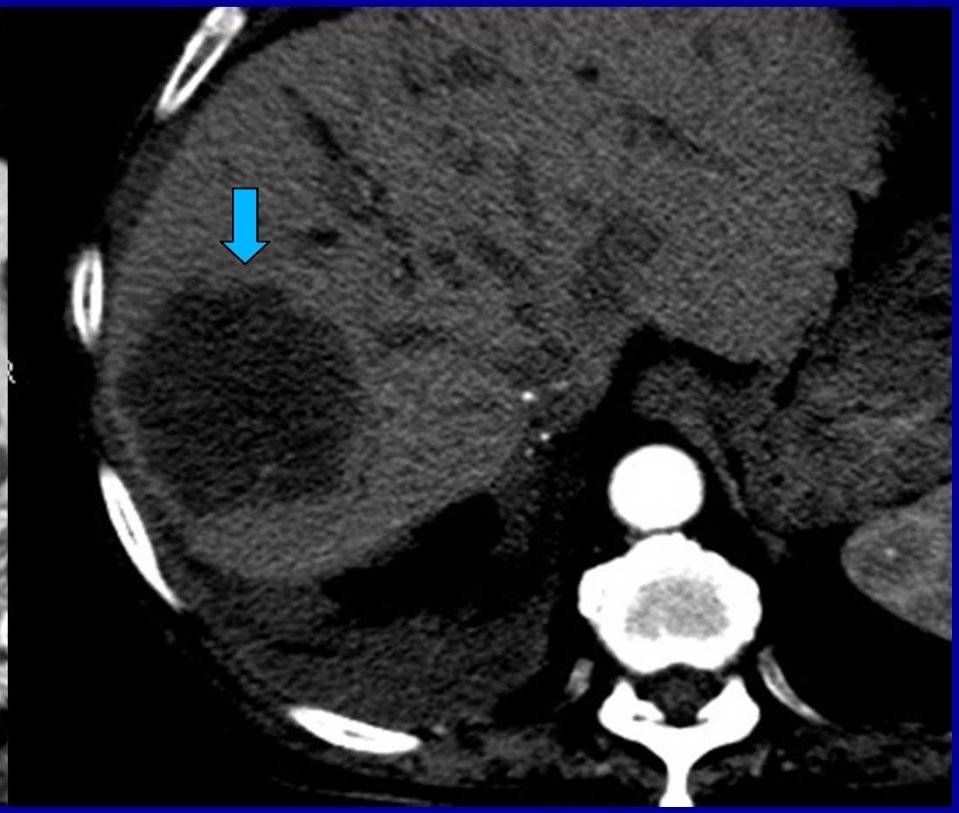

Imagen 8. TCMS corte axial fase arterial. Paciente masculino 69 años Círrosis etílica.

Li-Rads 5B

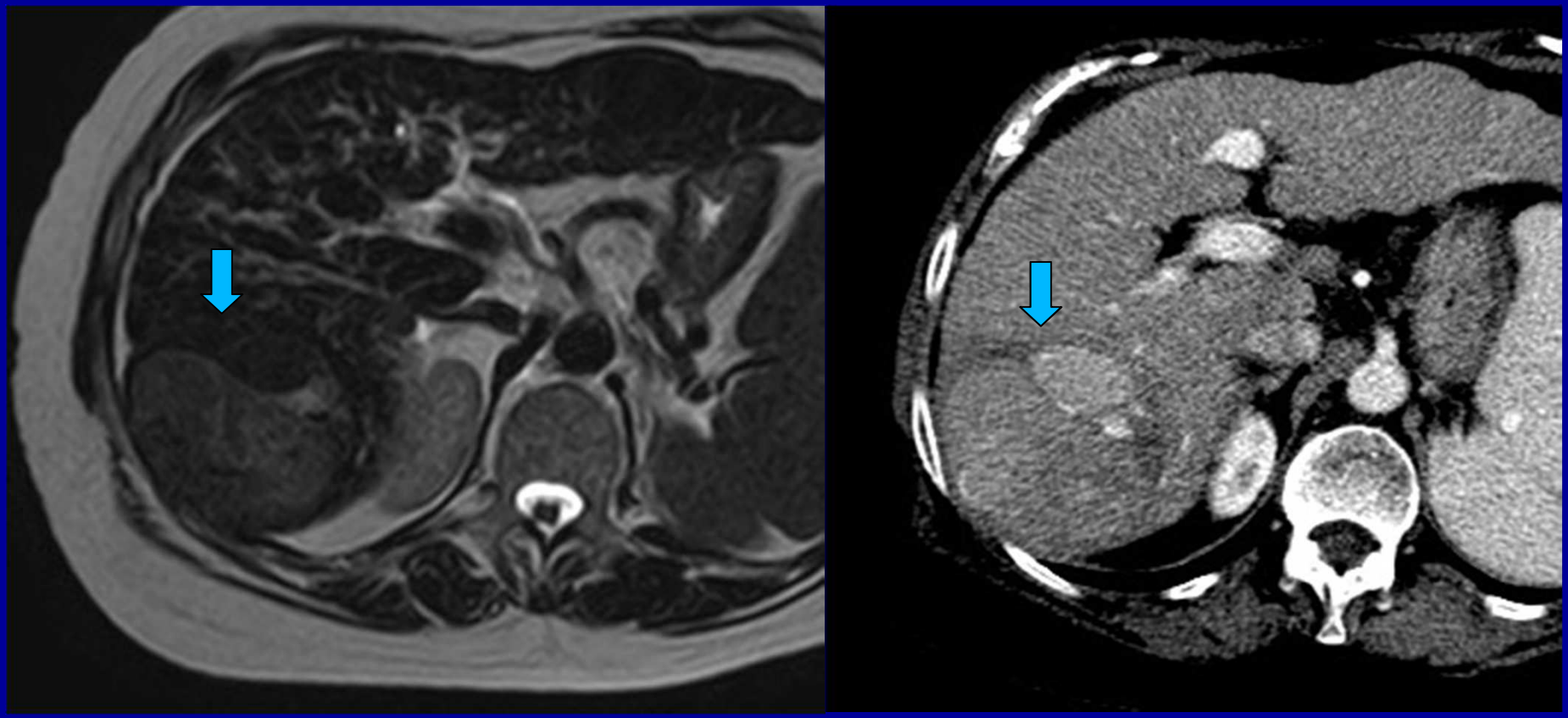

Imágenes 9 y 10. RMI corte axial secuencia T2 y TCMS axial en fase arterial. Paciente femenino de 65 años cirrosis criptogénica.

Resultados

Porcentaje de pacientes según etiologia

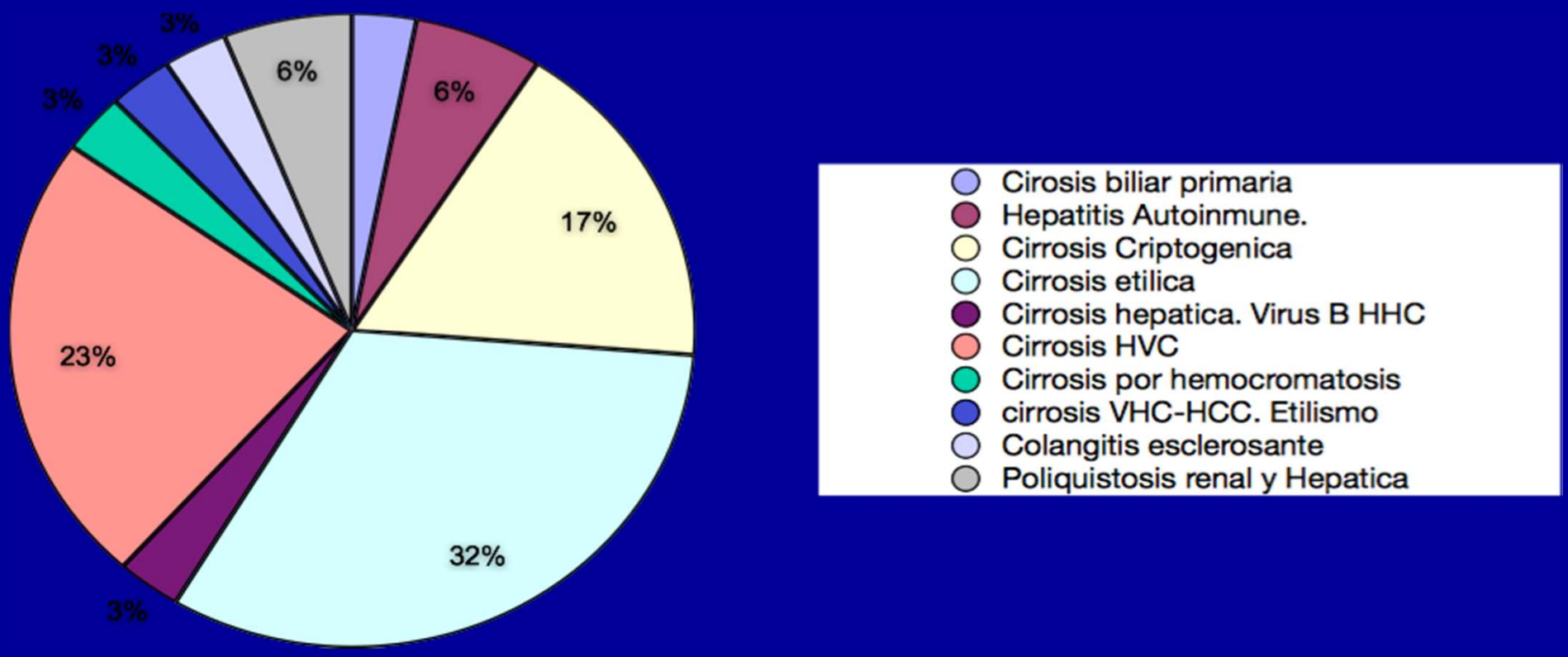

Gráfico 2. Porcentaje de pacientes según su etiología.

Estadificación Li-Rads por etiología.

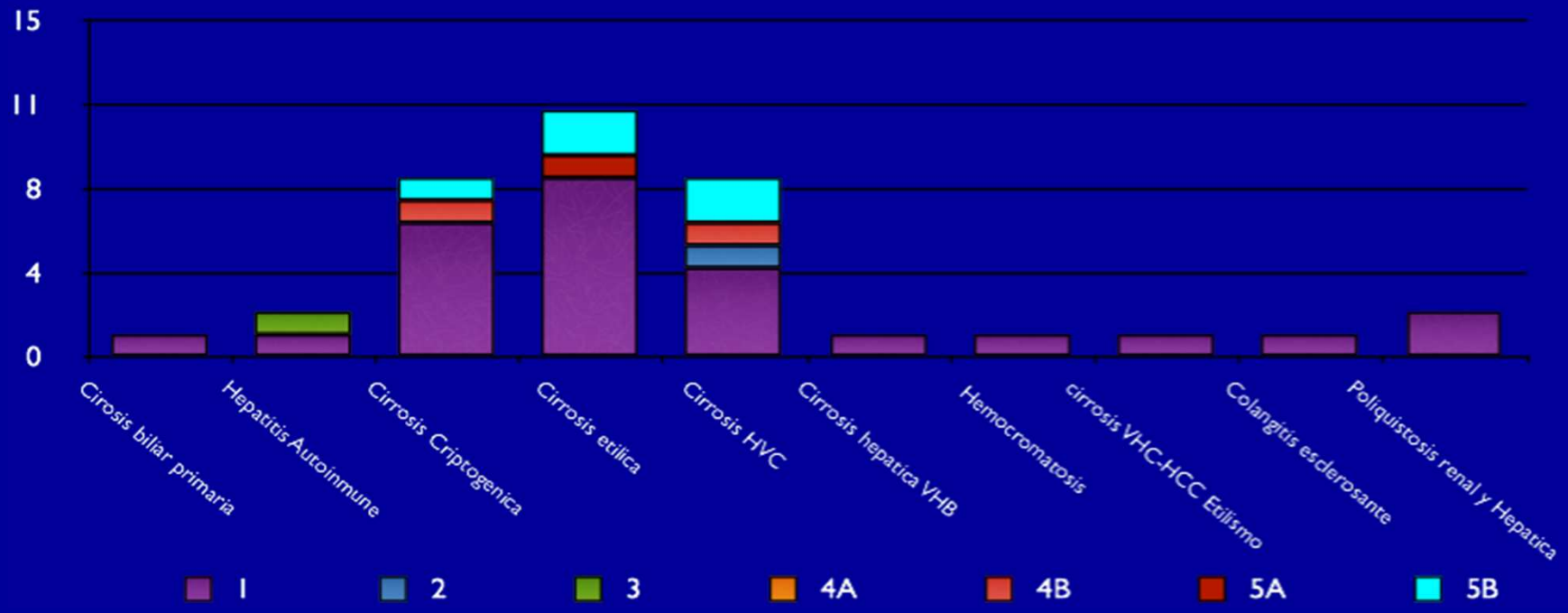

	Cirosis biliar primaria	Hepatitis Autoinmune.	**Cirrosis Criptogenica**	**Cirrosis etilica**	Cirrosis HVC	**Cirrosis HVB**	**Hemocromatosis**	**cirrosis VHC-HCC. Etilismo**	Colangitis esclerosante	Poliquistosis renal y Hepatica
1	1	1	6	8	4	1	1	1	1	2
2					1					
3		1								
4A										
4B			1		1					
5A				1						
5B			1	2	2					

Gráfico 3. Pacientes estadificados Li-Rads por etiología.
Tabla 1. Paciente estadificacos Li-Rads por etiología.

Presencia de nódulos unicos por segmentos hepáticos.

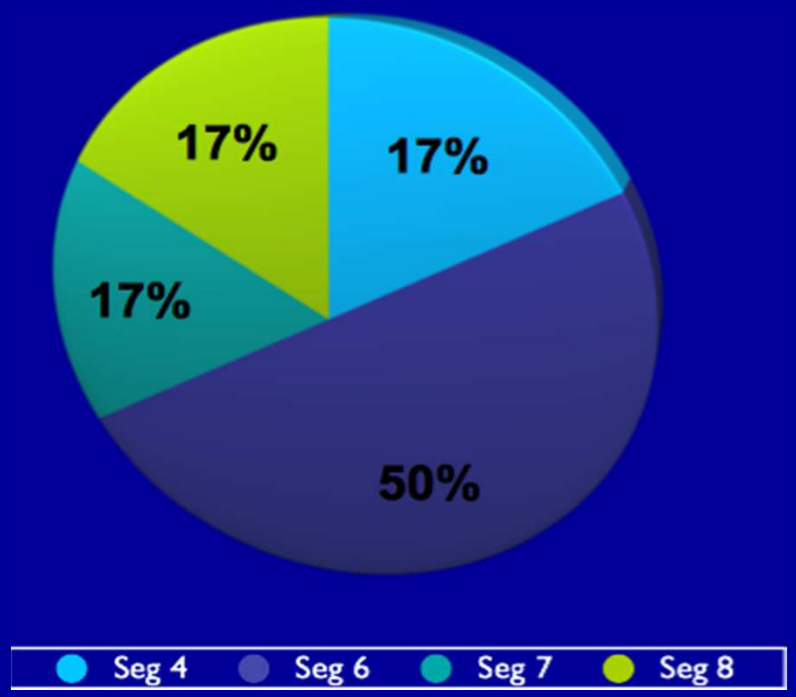

Nodulo Unico	Seg 4	Seg 6	Seg 7	Seg 8
Pctes	1	3	1	1

Gráfico 4. Porcentaje de presencia de nódulos unicos en diferentes segmentos hepáticos.
Tabla 2 Cantidad de pacientes que presentan nódulos presentes en segmentos hepáticos.

Presencia de múltiples nódulos por segmento hepáticos.

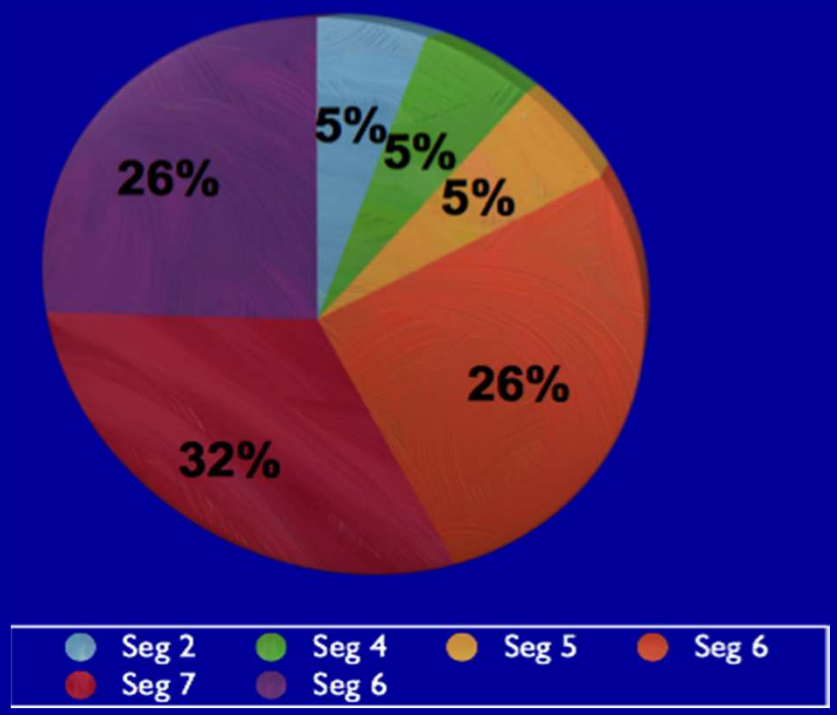

	Seg 2	Seg 4	Seg 5	Seg 6	Seg 7	Seg 8
Pctes	1	1	1	5	6	5

Gráfico 5. Porcentaje de presencia de múltiples nódulos en diferentes segmentos hepáticos.
Tabla 2 Cantidad de pacientes que presentan múltiples nódulos presentes en segmentos hepáticos.

Conclusión:

Es un método para categorizar como primer medida a los pacientes con riesgo de hepatocarcinoma y su evolución, siendo un método que facilita la descripción de los mismos.
Los valores de Alfa feto proteína no arrojaron ningún tipo de relación cuantitativa en la estadificación de Li-Rads.

Bibliografía

- LI-RADS: A Case-based Review of the New Categorization of Liver Findings in Patients with End-Stage Liver Disease1

Andrei S. Purysko, MD • Erick M. Remer, MD • Christopher P. Coppa, MD • Hilton M. Leão Filho, MD • Chakradhar R.Thupili, MD • Joseph C. Veniero, MD, PhD .

RadioGraphics. RSNA 2012.

- American College of Radiology website. Liver imaging reporting and data System. http://www.acr.org/quality-safety/resources/LIRADS. 2014.
- American Journal of Roentgenology. 2009;192:1341-1347.

Hepatocellular Carcinoma: Illustrated Guide to Systematic Radiologic Diagnosis and Staging According to Guidelines of the American Association

for the Study of Liver Diseases. Radiographics, 2013.

- Prevalência de cistos simples e hemangiomas hepáticos em pacientes cirróticos e não cirróticos submetidos a exames

de ressonância magnética* Prevalence of simple liver cysts and hemangiomas in cirrhotic and non-cirrhotic patients submitted to magnetic resonance imaging

Breno Victor Tomaz Galvão1, Lucas Rios Torres2, Patrícia Prando Cardia2, Thiago Franchi Nunes2, Priscila Silveira Salvadori1, Giuseppe D'Ippolito3 . Radiol Bras. 2013 Jul/Ago;46(4):203–208

- SERAM 2014 / S-0269

LI-RADS. Descripción del Liver Imaging – Reporting and Data System y su utilidad en el diagnóstico del hepatocarcinoma.Congress. SERAM 2014 Poster No.S-0269Type:Presentación Electrónica EducativaAuthors:M. J. García Hernández, M. E. Sánchez Muñoz, Á. Salmerón Ruiz, M. Gómez Huertas, A. Medina Benítez; Granada/ESDOI:10.1594/seram2014/S-0269 DOI-Link:http://dx.doi.org/10.1594/seram2014/S-0269