

# Utilidad de la RMI en el diagnóstico de la patología uterina como causa de infertilidad femenina

Dr. Yelin E; Dra. Franco M; Dr. Servera F;  
Dra. Bechara V; Dra. Agüero M; Dra. Torri A.  
Instituto Gamma-Rosario



**GRUPO GAMMA**  
RED INTEGRADA DE SALUD

# Introducción

- La identificación de anomalías uterovaginales (AUV) es importante en el tratamiento de la infertilidad. Suelen asociarse a anomalias renales por compartir origen embriológico. Su correcto diagnóstico permite llevar a cabo la decisión terapéutica.

# Objetivo

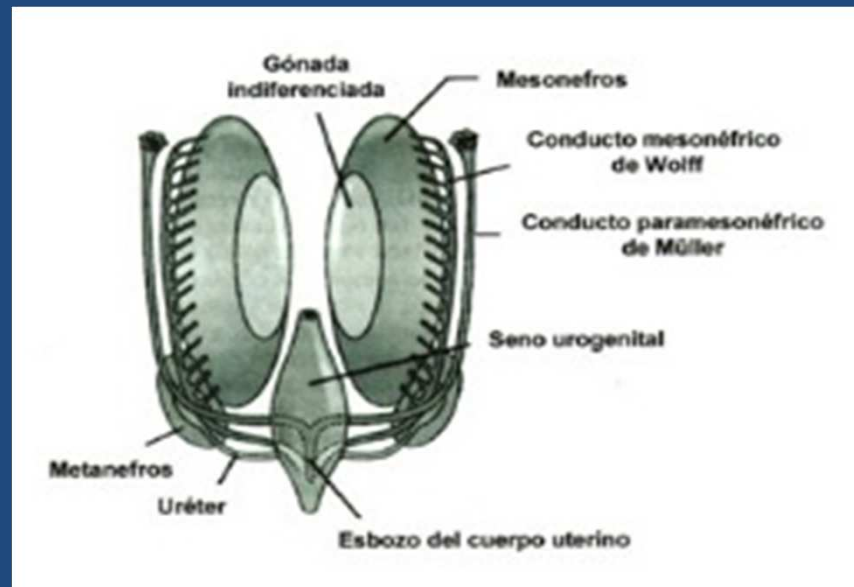
Revisar la clasificación de las AUV, como principal causa de esterilidad femenina, abortos recurrentes, masas abdominales o amenorreas.

Evaluar las aplicaciones de la Resonancia magnética nuclear (RMI) en el diagnóstico y tratamiento de las anomalías útero-vaginales.

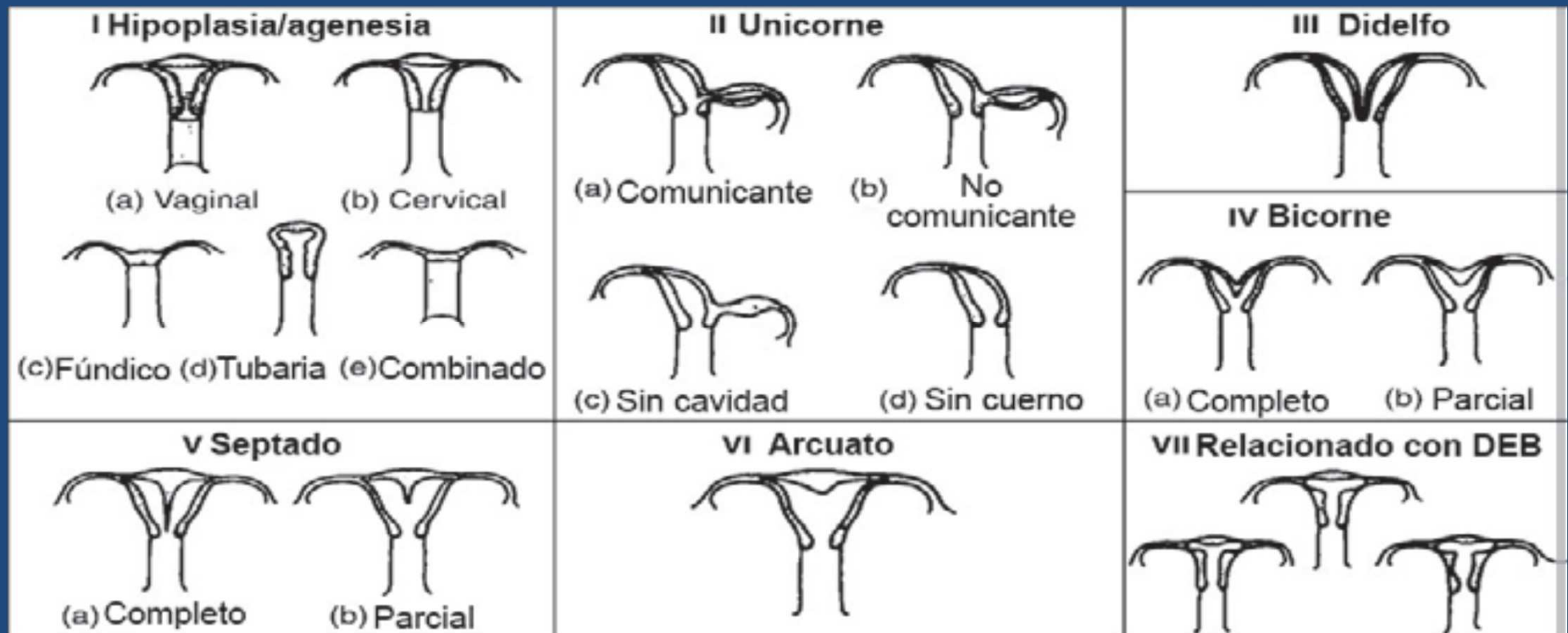
.

# Revisión de tema

El sistema reproductor femenino se desarrolla a partir de los conductos de Müller, dos conductos que se originan en el mesodermo embrionario lateral a cada conducto de Wolff.

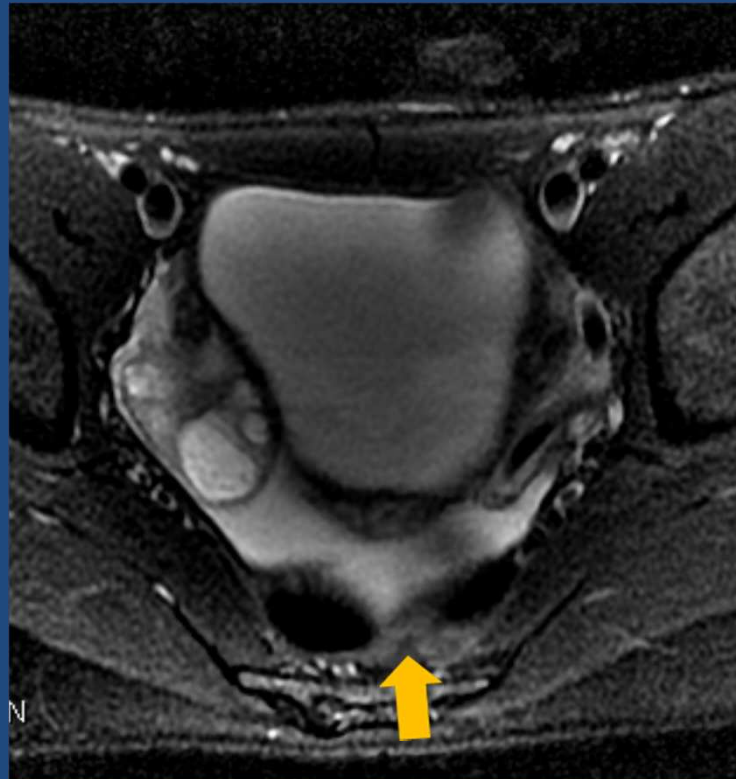
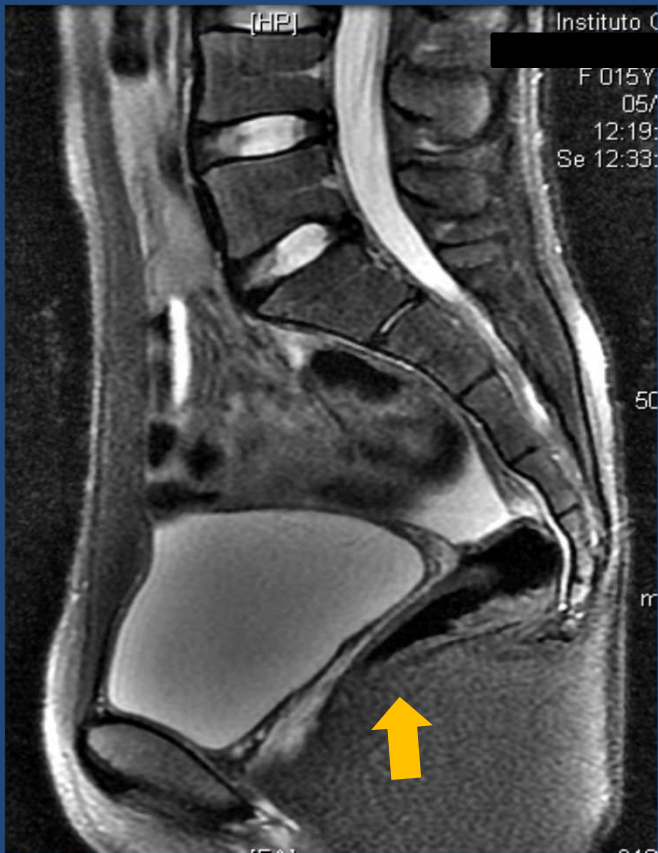

La clasificación de la Sociedad Americana de Fertilidad de las malformaciones müllerianas, se basa en la anatomía del aparato genital femenino:

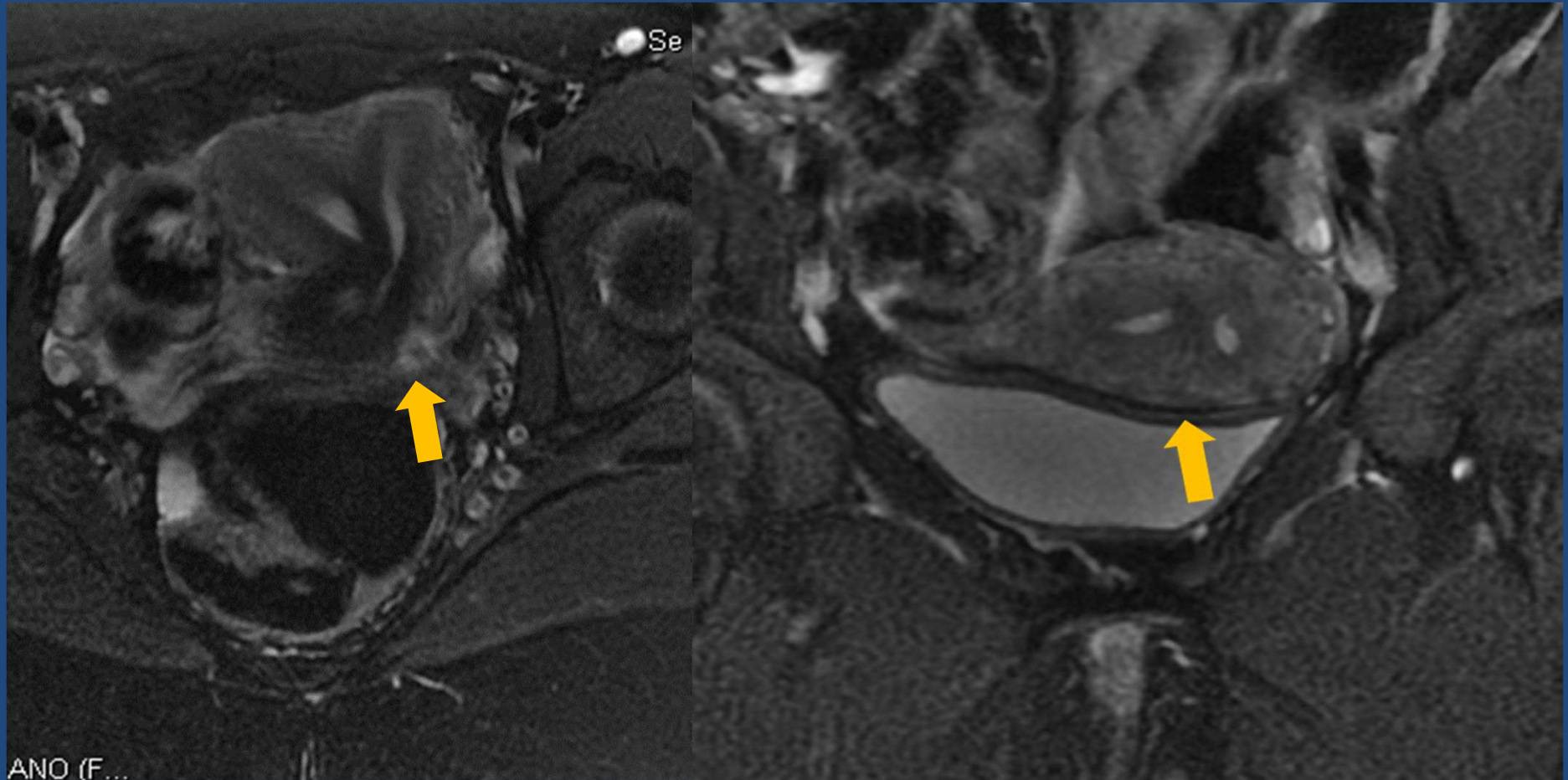


La RMI es útil para realizar diagnósticos diferenciales en los distintos tipos de AUV ya que al brindarnos una alta resolución espacial nos permite evaluar la presencia de septos fibrosos o musculares, cavidades uterinas únicas o múltiples, lo cual va a tener implicancias en la toma de decisión terapéutica

En nuestro servicio utilizamos Resonador GE. 1.5T. Realizamos imágenes en planos axiales, coronales y sagitales; paralelas y perpendiculares al eje del útero, ponderadas en T1 y T2, con y sin supresión grasa.

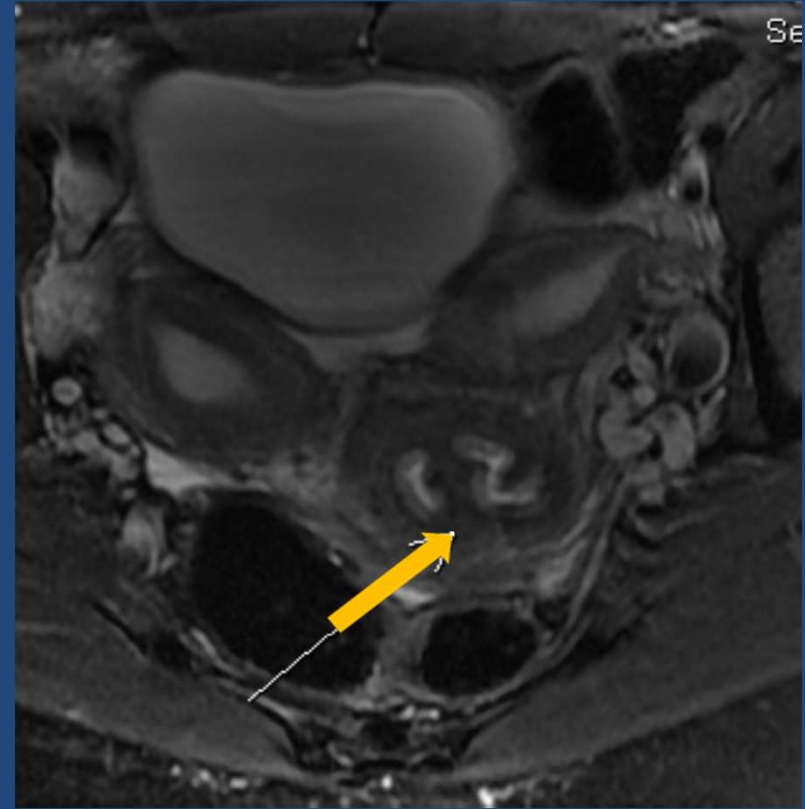
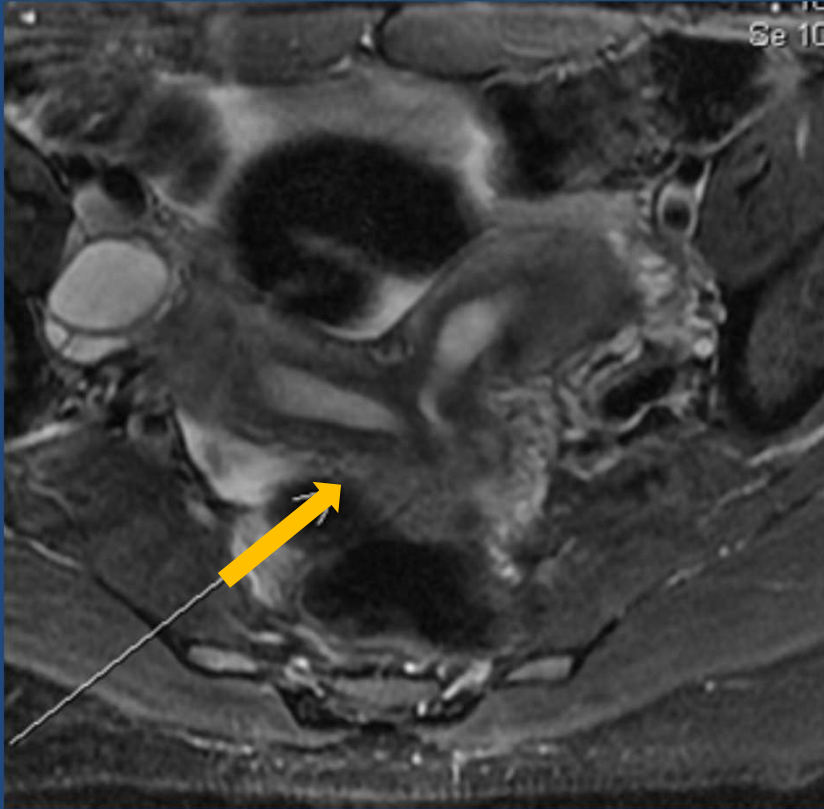


Paciente de 15 años.  
Agenesia útero-vaginal  
(5%)

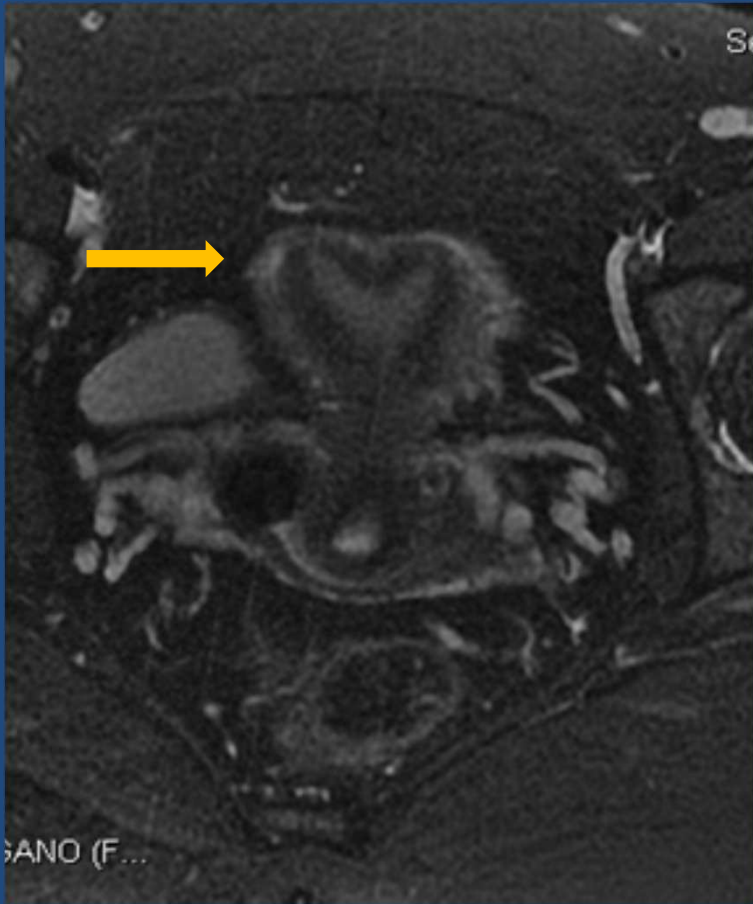


Paciente 26 años. Utero Bicorne. Clase IV. (10%)

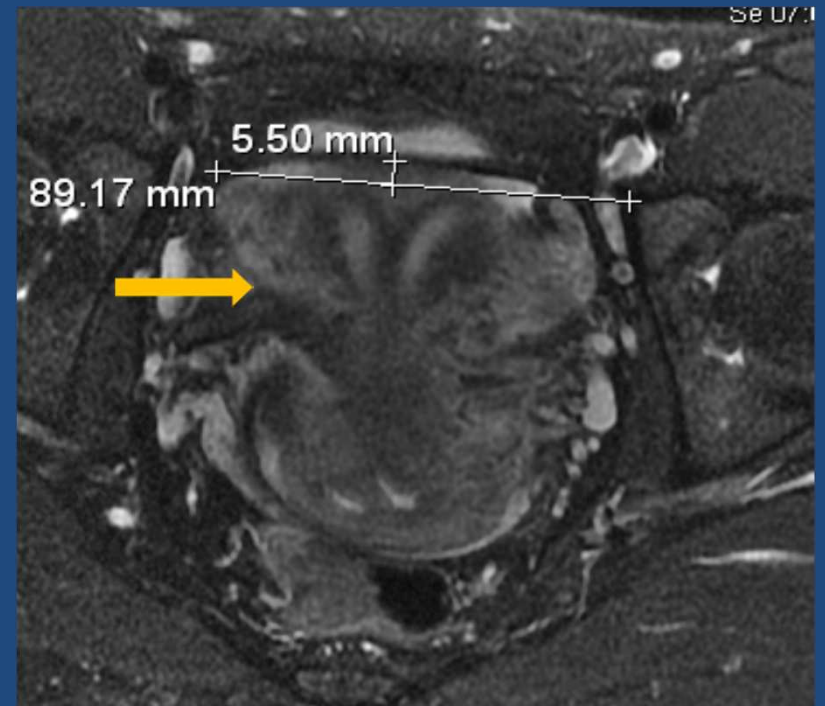




Paciente de 32 años utero didelfo. Clase III (5%)



Paciente de 30 años.  
Utero arcuato. Clase VI



Paciente de 29 años. Utero  
septado completo. Clase V (55%)

# Conclusión

La RMI es el estudio de elección para el diagnóstico de AUV por su precisión a través de sus capacidades multiplanares y de alta resolución de los tejidos blandos, permitiendo así, identificar la morfología de anomalías uterovaginales y la extensión de septos para su eventual tto

# Bibliografía

- Mullerian Duct Anomalies: Imaging and Clinical Issues. Robert N. Troiano, MD Shirley M. McCarthy, MD, PhD. Radiology
- Estado actual de la clasificación, diagnóstico y tratamiento de las malformaciones müllerianas. Rosa Alicia Jáuregui Meléndrez, José Alanís Fuentes. Ginecol Obstet Mex 2013;81:34-46
- Imaging of Müllerian Duct Anomalies. Spencer C. Behr, Jesse L. Courtier, Aliya Qayyum. Radiology