



# Evaluación Doppler en el robo subclavio

H.I.G.A R. Rossi, La Plata

Varela, C. ; Montenegro, L.; Alderete, J.

# Introducción

El robo de la arteria subclavia (SR) ocurre por estenosis proximal de la arteria subclavia, provocando flujo retrógrado de la arteria vertebral (AV) del mismo lado. El flujo colateral proveniente de la AV contralateral aporta la irrigación al territorio distal a la obstrucción.

# Revisión del tema

El ultrasonido en sus modos B, Doppler color y pulsado es el método de imagen más utilizado en el estudio del RS. Se evalúa dirección del flujo y morfología de la onda espectral en las AV. En condiciones normales, es anterógrado a lo largo del ciclo cardíaco y de baja resistencia.

El diagnóstico se establece demostrando flujo retrógrado en la AV del lado afectado.

En base a las alteraciones hemodinámicas que sufre la misma se conocen tres tipos de robo

### Tipo I

- Robo oculto
- Estenosis menor a 60%

### Tipo II

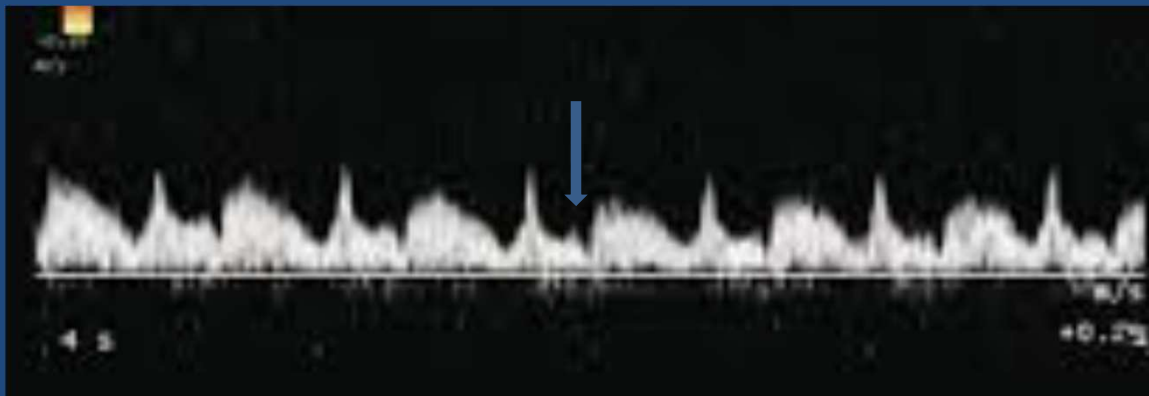
- Robo parcial
- Estenosis 60-90%

### Tipo III

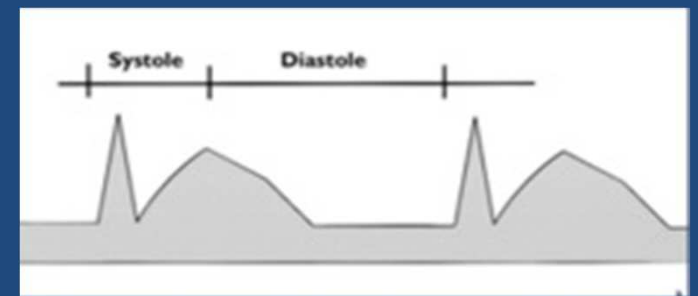
- Permanente
- Estenosis mayor al 90%

# Robo tipo I

El flujo sistólico nunca se invierte sino que existe una leve desaceleración sistólica, conformando una onda característica conocida como “signo del conejo”.



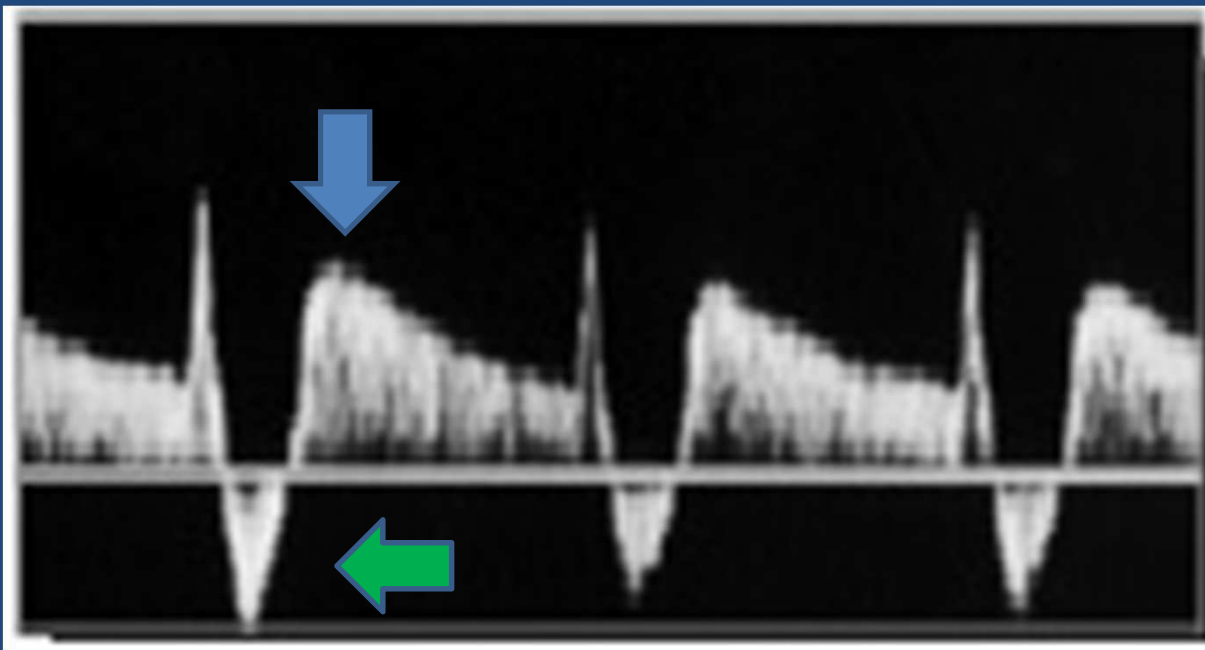
Desaceleración sistólica  
(flecha azul)



AJR 2000; 174:815-819

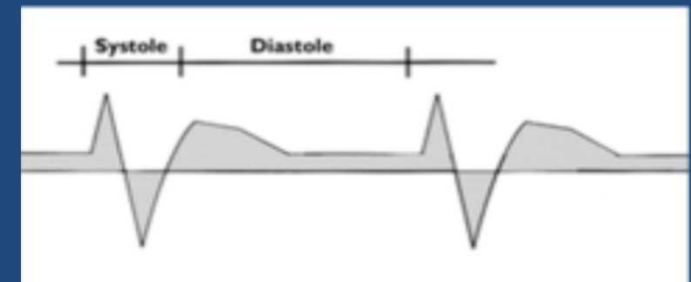
# Robo tipo II

El flujo es bidireccional, anterógrado en sístole y retrogrado en diástole.



Flujo anterógrado en sístole  
(flecha azul).

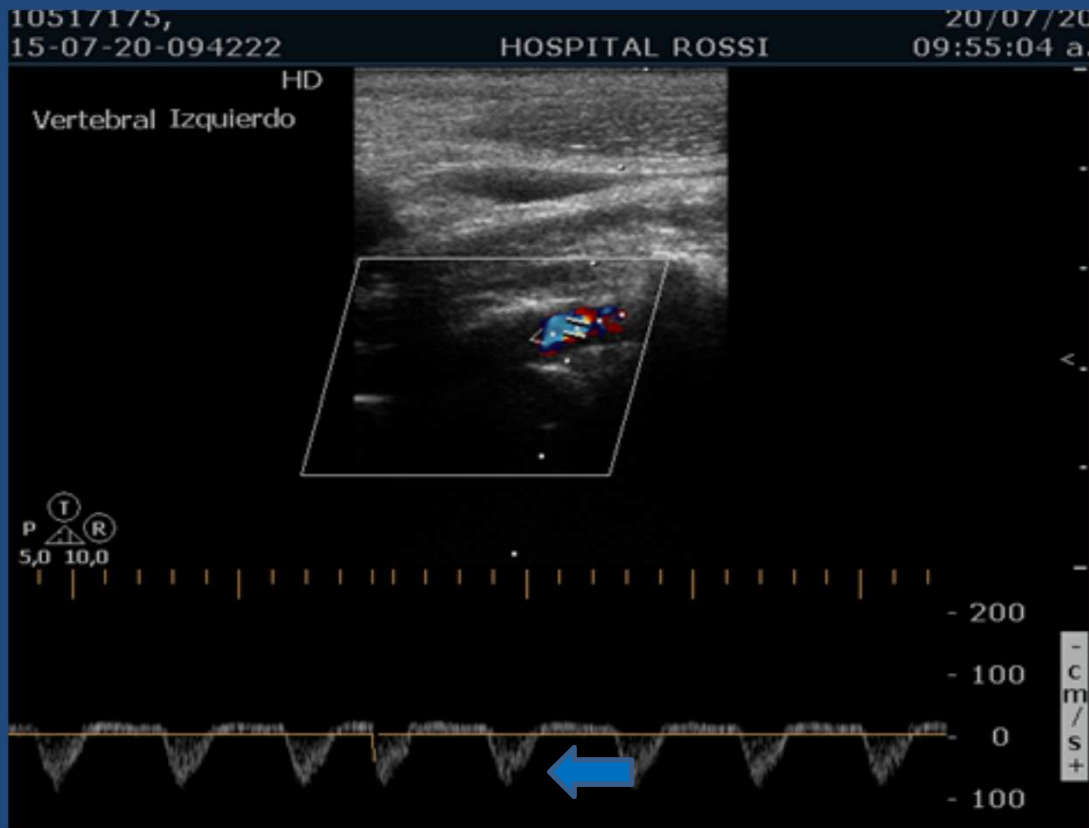
Flujo retrogrado en diástole  
(flecha verde)



AJR 2000; 174:815-819

# Robo tipo III

Se observa robo completo con flujo invertido durante todo el ciclo cardiaco.



Flujo retrógrado durante todo el ciclo cardíaco (Flecha azul)

# Conclusión

El RS es un fenómeno de baja prevalencia caracterizado por la estenosis de la arteria subclavia originando distintos grados de flujo retrógrado en la AV. El estudio Doppler es un método no invasivo de gran relevancia para detectar cambios hemodinámicos y confirmar así el diagnóstico.



# Bibliografía

- Arturo Estañ Pérez. Manuel Ricart Rodrigo. Hospital Lluís Alcanyís. Xàtiva. Valoración de troncos supraaórticos.
- Current state of the Doppler ultrasound in the vertebral arteries Dr. Hector Pereira Recio I
- Enfermedad de Takayasu: espectro de hallazgos por imagen. Anales de Radiología México 2013;4:255-261
- Estudio no invasivo de los troncos supraaórticos en el laboratorio vascular . Capítulo de Diagnóstico Vascular No Invasivo de la Sociedad Española de Angiología y Cirugía Vascular
- Síndrome de robo de la subclavia. Kennet Ricardo Palao Varela, Carlos Paz Haslam. Rev Med Hondur, Vol. 79, No. 1, 2011
- Oliverio Vargas Pérez, MD Carlos Julio Salcedo Hernández, MD  
Síndrome del robo de la subclavia. Descripción de un caso, aproximación diagnóstica y tratamiento.. Vol. 9 Número .Agosto de 2006