



HOSPITAL ITALIANO

Guía Práctica de Drenaje Biliar en enfermedad biliopancreática maligna

HOSPITAL ITALIANO CORDOBA

Solano S., Zuccón J., Amatller S., Sadir M., Giordano ME., Castrillón ME.

Introducción

La mayoría de los pacientes que presentan tumores biliopancreáticos fallecen entre los 6 y 12 meses post-diagnostico por causas relacionadas a diseminación, efectos de la obstrucción biliar y/o colangitis recurrente.

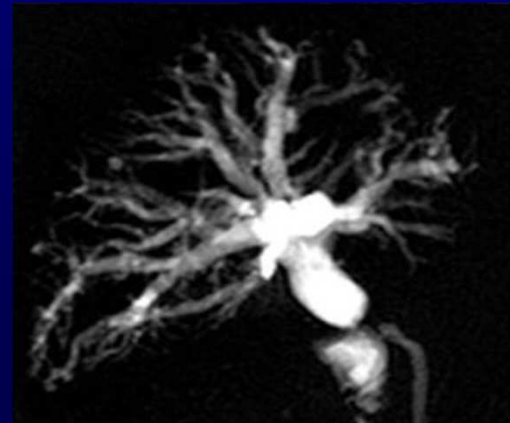
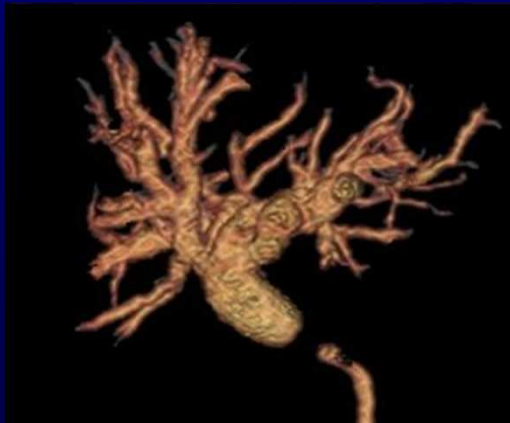El Drenaje biliar es la técnica rápida, segura, eficaz y económica de drenar la bilis. Puede ser el único procedimiento a realizar, o la primera intervención que permitirá posteriores procedimientos.

Objetivos

- Describir la técnica de Drenaje biliar.
- Repasar las indicaciones y contraindicaciones.
- Describir los tres tipos de drenajes biliares.

Indicaciones

- Descompresión urgente de la vía biliar obstruida en colangitis aguda y/o sepsis
- Drenaje biliar pre quirúrgico (mapa biliar y mejoría de las condiciones basales del paciente en la cirugía diferida)
- Drenaje biliar paliativo y paso previo a prótesis en pacientes no quirúrgicos.



Colangiografía single-shot y 3D: Estenosis abrupta de conducto hepático común con dilatación de la vía biliar retrograda

Contraindicaciones

Absolutas:

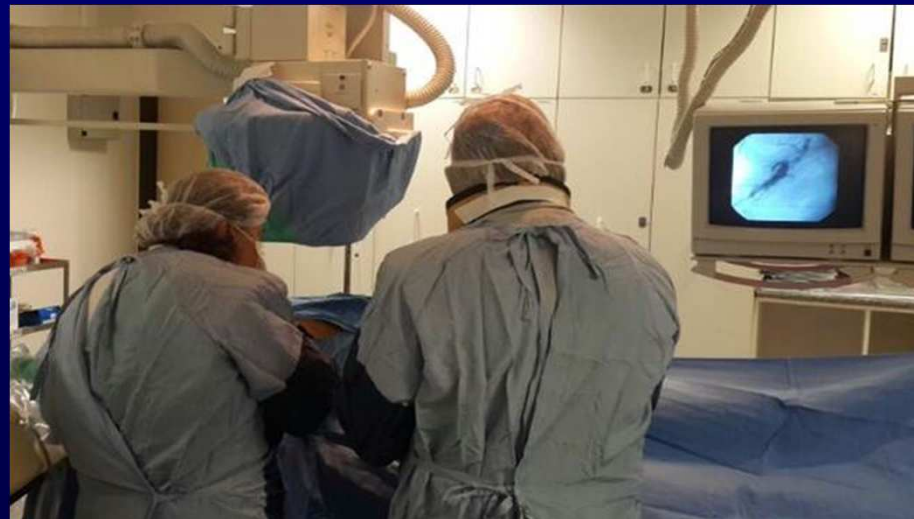- Trastornos severos de la coagulación.
- Presencia de tumores vascularizados y quistes hidatídicos en el trayecto de la aguja.
- Ascitis abundante.
- Enfermo crítico con corta expectativa vital.

Relativas:

- Coagulopatía corregible.
- Alergia a contrastes iodados.
- Inestabilidad hemodinámica
- Falta de colaboración del paciente.
- Múltiples lesiones estenóticas intrahepáticas, con segmentos aislados.

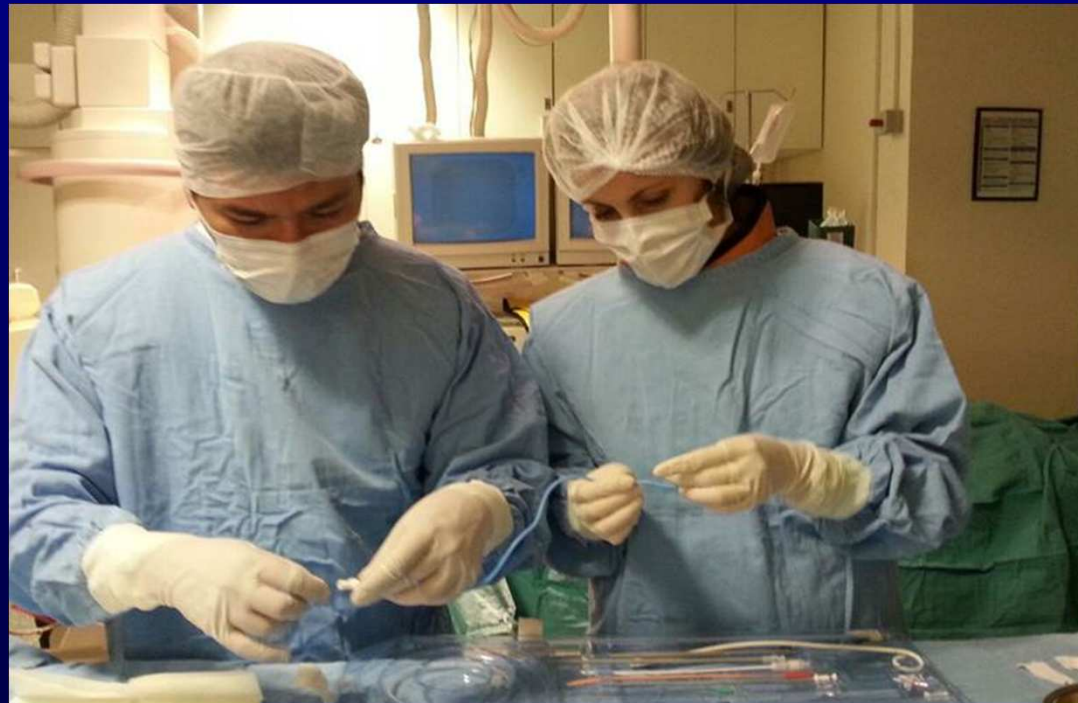Descripción del procedimiento

- Seleccionar el punto de acceso en la piel (acceso lateral entre línea axilar media y posterior o anterior para lóbulo hepático izquierdo) y se anestesiara localmente la piel hasta plano muscular.

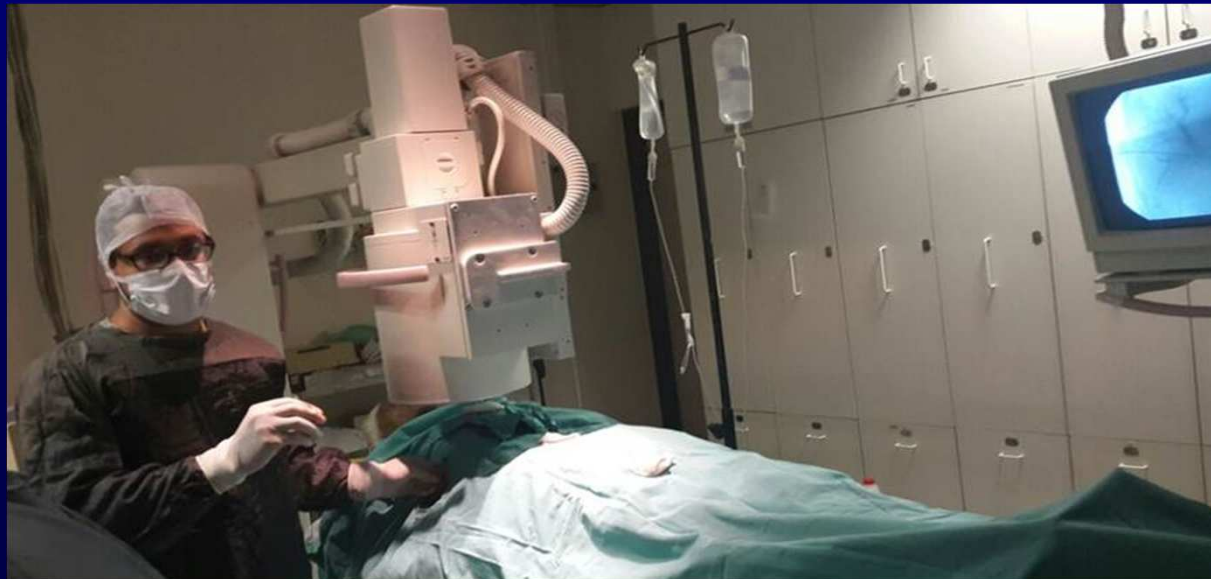

- Mediante la primera punción con aguja fina 22G se obtiene una colangiografía transhepática, que servirá para elegir y guiar el acceso a un conducto biliar idóneo para alojar el catéter de drenaje.
- Una vez seleccionado el conducto, se realiza la segunda punción introduciendo la aguja hasta el conducto biliar seleccionado, a continuación se pasa una guía 0,018” tan distal como sea posible, incluso a la vía biliar principal.

- A través de la guía 0.018 ” introducimos un set coaxial que da paso a guías de 0,35 hidrofílica y catéteres de 4F, con los cuales se intenta atravesar la obstrucción.

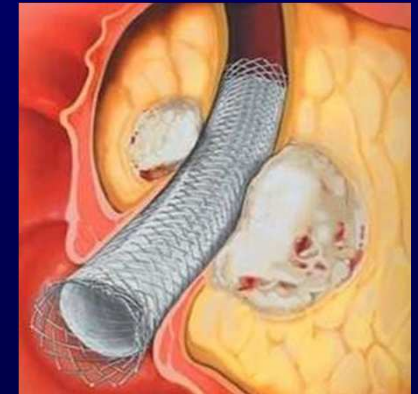
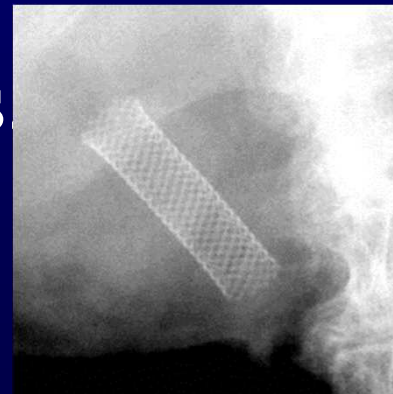
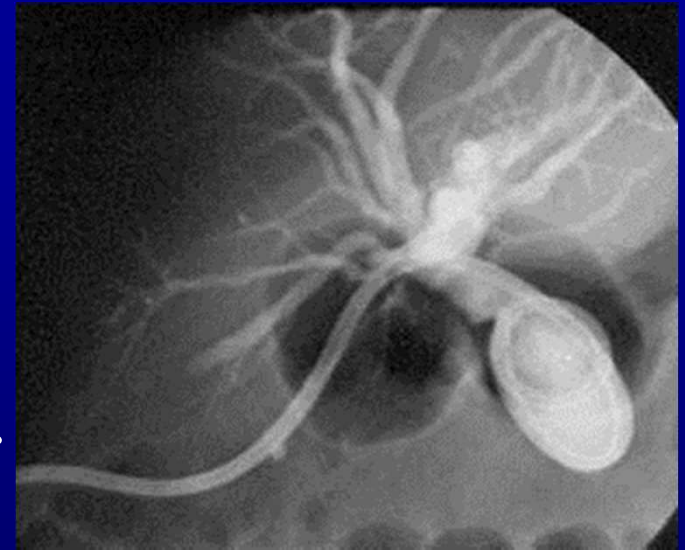

- A continuación se intercambia la guía hidrofílica por una guía rígida, y sobre ésta se desliza el catéter de drenaje.
- Una vez que el catéter de drenaje se encuentra correctamente colocado se aspira la mayor cantidad de bilis posible y se retira la aguja de la primera punción.

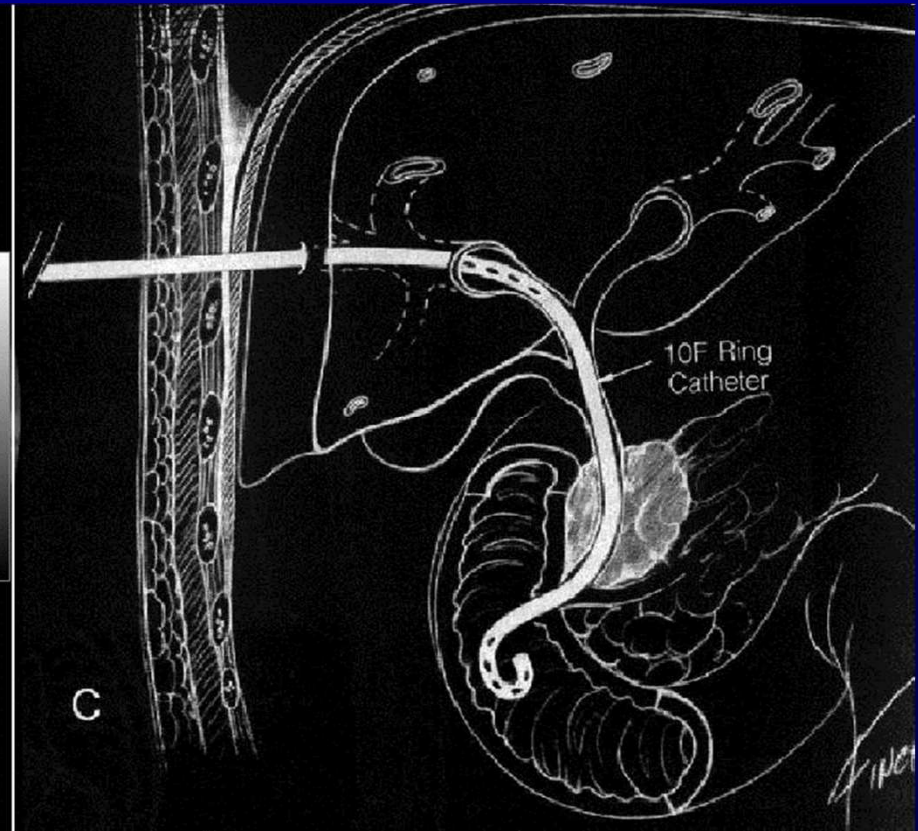
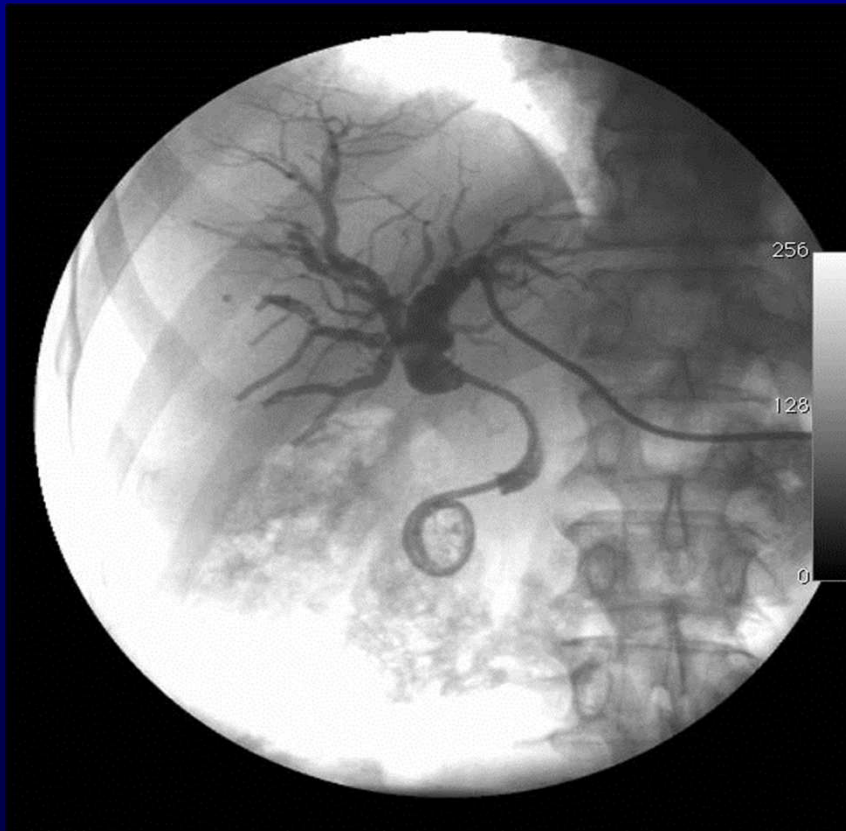

Tipos de drenajes biliares

- Drenaje biliar externo: Catéter alojado en el interior de la vía biliar, sin sobrepasar a la obstrucción de la misma, que permita drenar la bilis al exterior
- Prótesis (stent): Prótesis montada en su catéter y se coloca en la zona de estenosis



- Drenaje biliar interno-externo: el catéter sobrepasa la obstrucción y se aloja con su extremo distal en duodeno y con orificios a ambos lados de la estenosis.



Complicaciones

- Hemorragia: origen arterial o venoso.
- Sepsis: a pesar del drenaje, probablemente por mala evolución de la sepsis del paciente.
- Derrame pleural bilioso: punción muy alta que dañe el seno costofrénico.
- Abscesos: infección del tracto desde la piel.
- Peritonitis biliar: por paso de “gotitas” de bilis al peritoneo que producen una reacción dolorosa intensa pero autolimitada.

Resultados

- El procedimiento se considera satisfactorio si se logra revertir el cuadro de ictericia obstructiva y el drenaje de la bilis es de aspecto normal.
- La desaparición del cuadro de colangitis en las siguientes horas, del prurito en minutos y de las cifras de bilirrubinemia en los siguientes días es también un buen indicador de la calidad del procedimiento.

Conclusión

El Drenaje biliar constituye una alternativa eficaz para mejorar las condiciones del paciente icterico con enfermedad maligna biliopancreatica antes de otro procedimiento invasivo mayor o como tratamiento paliativo a largo plazo en enfermedades malignas, tumores inextirpables o en caso de riesgo quirúrgico elevado.

Bibliografía

- Mariano Giménez, Marcelo Guimarães, Juan Oleaga, Sergio Sierre. Manual de técnicas intervencionistas guiadas por imágenes. 2011.
- García-García L. Manual: Radiología Intervencionista en Patología Biliar: ¿Qué hacer, Cómo y Cuándo hacerlo? Elsevier Doyma 2007.
- M. García de las Heras Rodríguez, A. G. Sierra, S.-N. Raposo Galeano, D. Domínguez Dunán, M. D. P. Guirola Mayoral, J. Dávila Rodríguez; Madrid/ES.: Drenaje Biliar: SERAM 2012/S-0987
http://posterng.netkey.at/esr/viewing/index.php?module=viewing_poster&task=viewsection&ti=362457
- http://intervencionistas.com.pa/c/137-drenaje_biliar_manipulacion_biliar