Pseudoquiste peritoneal: complicación de derivación ventrículo peritoneal



Centurión, Gustavo; Corredera, Dario; Santostefano, Fabiana; Hernandez, Romina; Segovia, Irene; Birocco, María Jose

Instituto Oulton. Córdoba. Argentina

Introducción

- La derivación ventriculoperitoneal (DPV) es el método más usado y efectivo para el tratamiento de la hidrocefalia, drenando el LCR hacia la cavidad abdominal, donde es reabsorbido por el peritoneo.

- Una posible complicación, aunque infrecuente (0,7 y 6,8%), es el pseudoquiste (PQ).

Objetivos

- Repasar una entidad abdominal, que se presenta como complicación de DVP, describiendo los hallazgos imagenológicos, a propósito de un caso que se presentó en nuestro servicio.

Complicaciones de DVP
Clasificación según extremos

- **Extremo ventricular**

1. Bloqueo por desconexión, malposición y catéter fijo en plexo coroideo
2. Migración del catéter
3. Colección subdural por descompresión brusca
4. Infección
5. Engrosamiento de calota
6. Sdr. de ventriculos colapsados
7. IV ventriculo atrapado

- **Extremo distal (abdomen)**

1. Catéter en mala posición por crecimiento del paciente
2. Infección
3. Pseudoquiste de LCR
4. Acodaduras o nudos del catéter
5. Ascitis
6. Perforación de víscera hueca o pared abdominal

Lo habitual de la DVP es que el LCR se encuentre disperso.

El PQ abdominal consiste en el acúmulo de LCR rodeado de tejido fibroso sin revestimiento epitelial, el cual impide la reabsorción del LCR.

El paciente puede debutar con un cuadro abdominal, infeccioso, o HEC.

Entre los factores predisponentes se incluye: infecciones, cirugías, revisión de catéter (adherencias).

Al producirse reacción inflamatoria pericateter (peritonitis focal), se altera la superficie de absorción de LCR, se generan bridas en el mesenterio o el epiplón formándose colecciones quísticas (pseudoquiste).

FIG 1

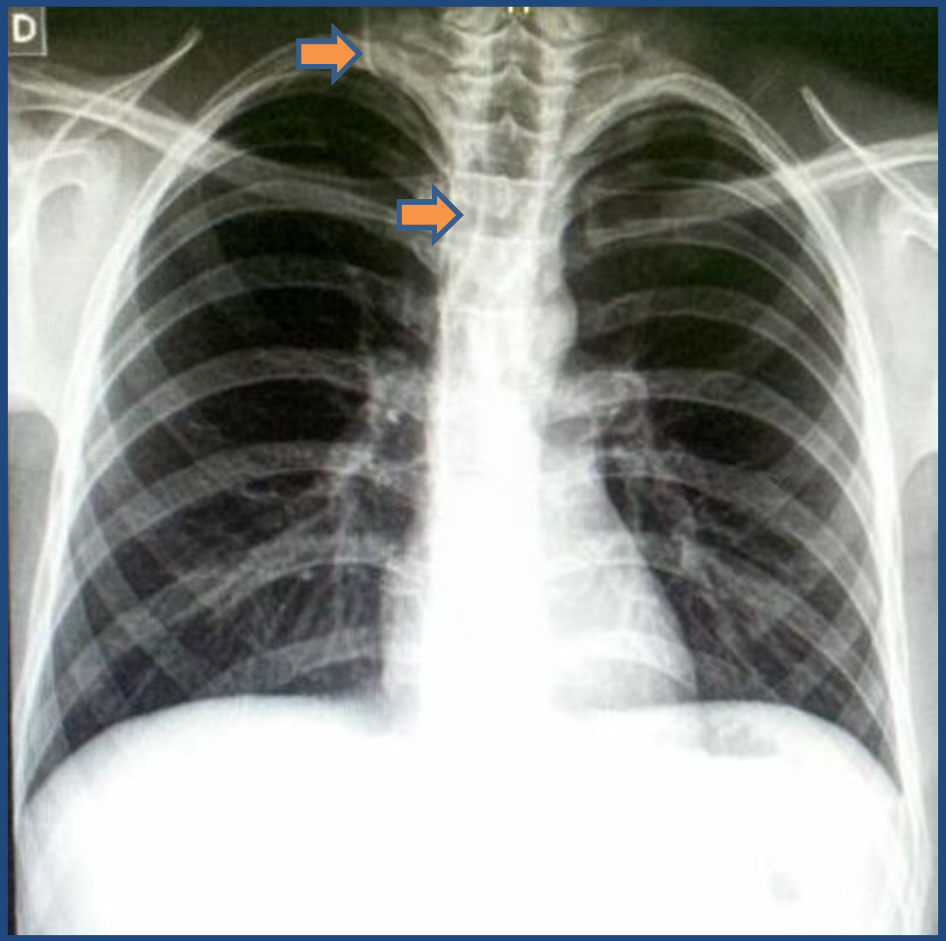

FIG 2

La Rx directa de abdomen puede demostrar una masa, obstrucción o desplazamiento del patrón de gas intestinal (Fig. 1 asterisco). También informa sobre la posición del catéter su continuidad y su externo distal (Fig. 1 y 2 flechas).

FIG 3

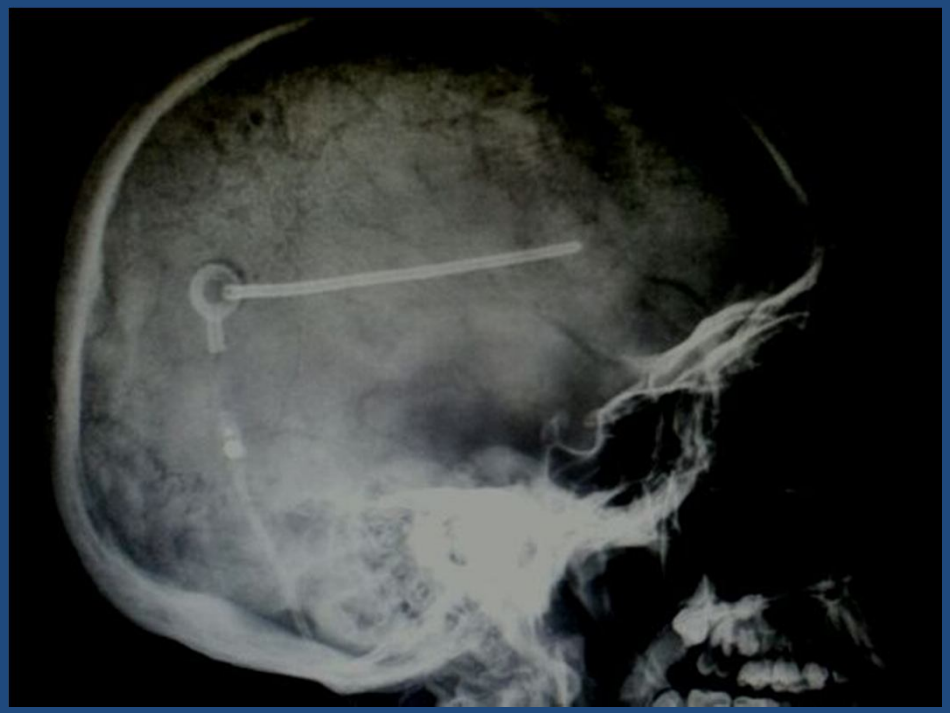

FIG 4

Rx de cráneo frente y perfil, se puede utilizar para caracterizar el catéter de derivación, su ubicación aproximada y su continuidad.

La ecografía diferencia estructuras líquidas de sólidas y visualiza la punta del catéter en más del 80% de los casos; además, es potencialmente terapéutica si es requerida una punción aspirativa, guiando la misma.

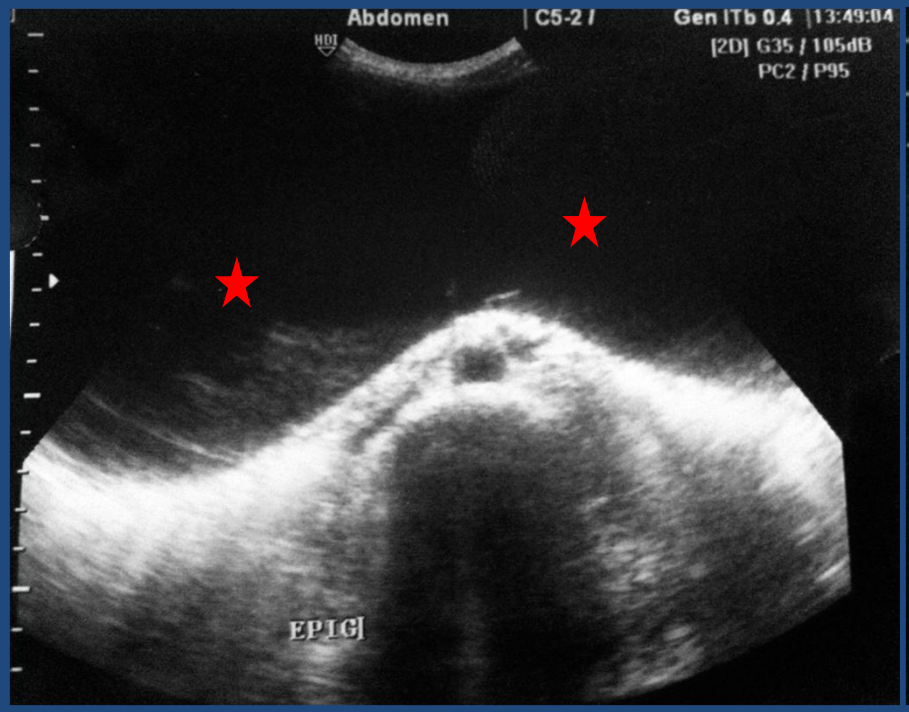

FIG 5

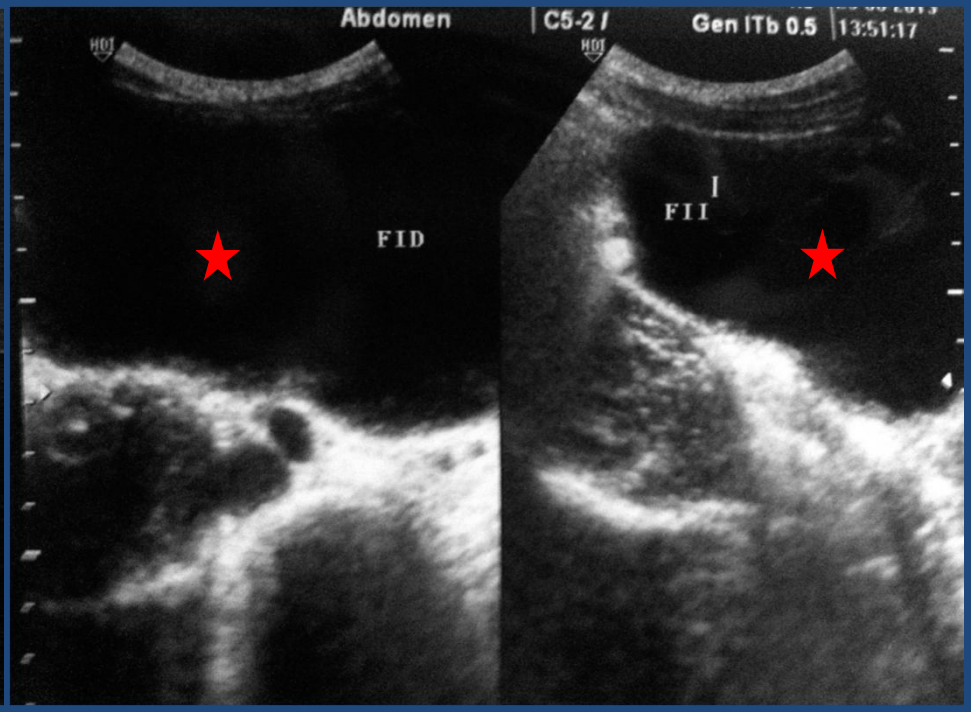

FIG 6

Ecografía abdominal a nivel de región epigástrica (Fig. 5), y fosa iliacas izquierda y derecha (Fig. 6), importante colección homogénea intraperitoneal, la cual desplaza las estructuras abdominales.

La TAC permite la densitometría para caracterizar el contenido con valores de atenuación cercanos al agua y demostrar las relaciones del catéter con la colección. **Es de primera elección** en la evaluación inicial para excluir otras causas de abdomen agudo, como apendicitis, diverticulitis y vólvulo.

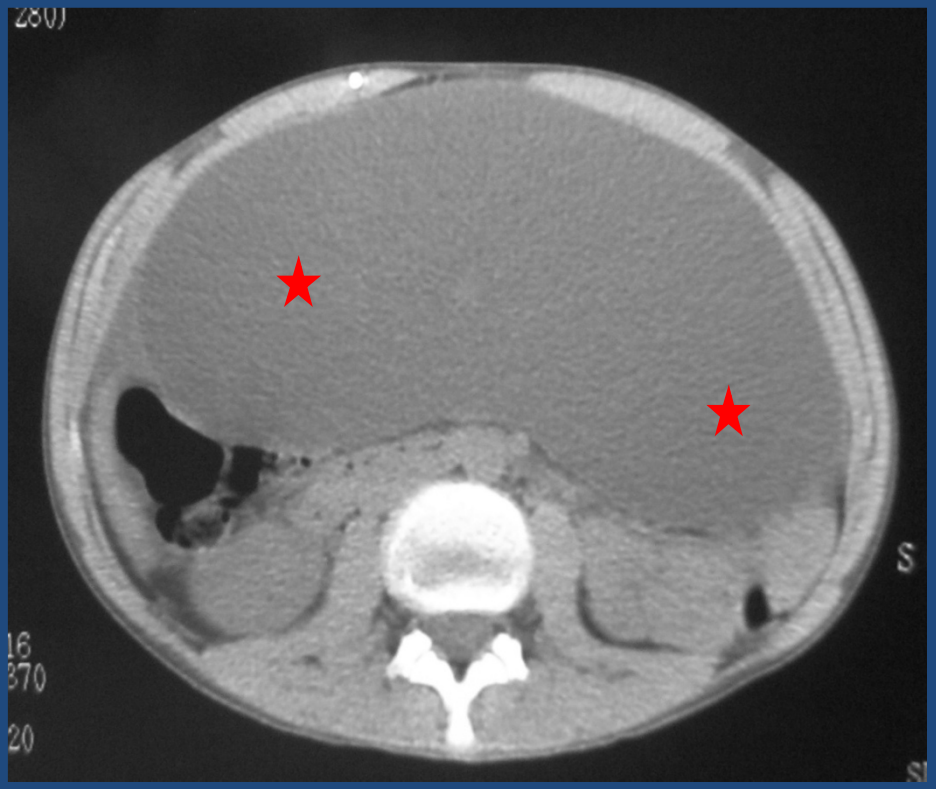

FIG 7

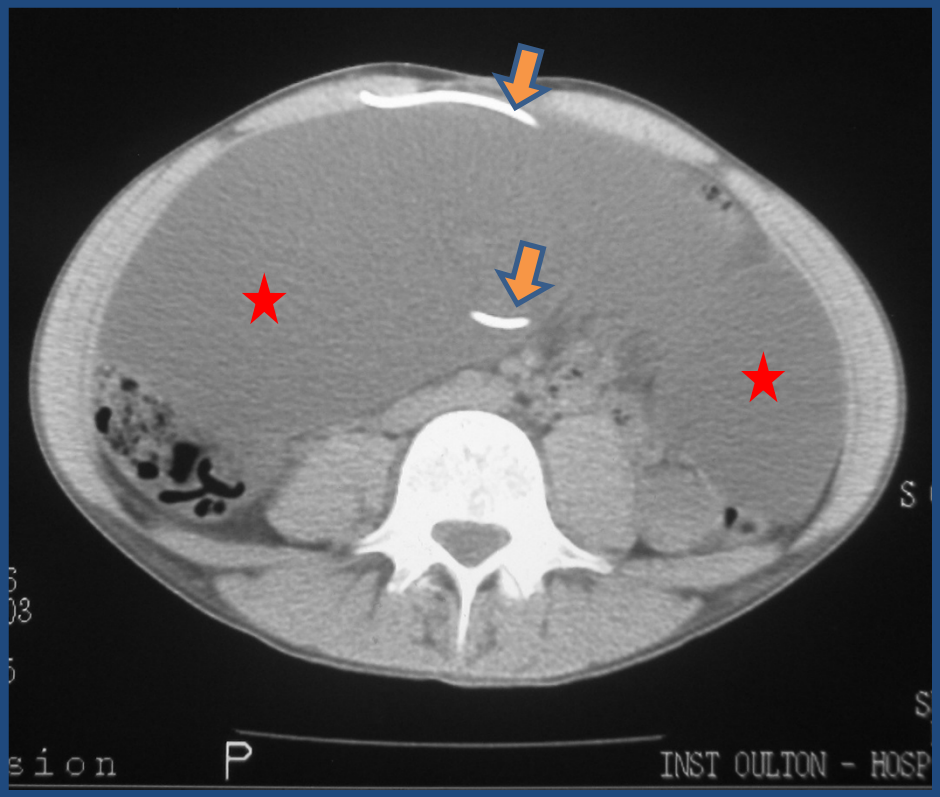

FIG 8

TC abdominal, cortes axiales. Se observa importante colección liquida intraabdominal la cual desplaza los órganos adyacentes sin comprometerlos, a nivel renal (Fig. 7), observándose la relación de dicha colección con el catéter de derivación (Fig. 8: fechas).

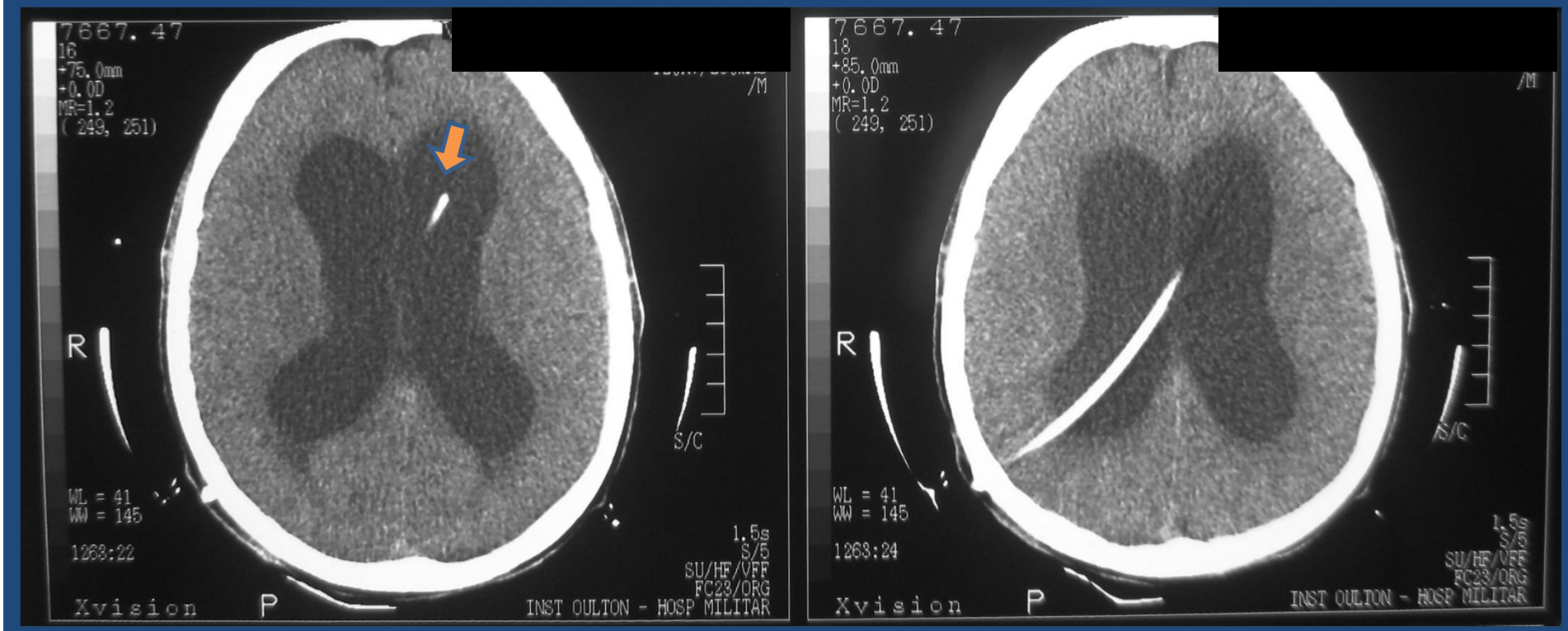

FIG 7

Fig. 7. TC de cerebro, cortes axiales. Sistema ventricular simétrico, con importante dilatación, como signo de hidrocefalia. La punta del catéter se observa libre, correctamente posicionada a nivel del cuerno frontal del ventrículo lateral izquierdo (flecha).

Conclusión

- Si bien el PQ es poco frecuente, debe tenerse presente en pacientes con DVP y síntomas abdominales y/o neurológicos.
- Las modalidades de imágenes son un complemento esencial en la evaluación clínica de pacientes con sospecha de mal función u otras complicaciones.
- El médico radiólogo debe estar familiarizado con estos problemas potenciales y la utilidad diagnóstica de los distintos métodos de imágenes.

Bibliografía

1. Carlos E. Bauni, Liliana Sigura, Paula Carestia, Cecilia Urquiola. Pseudoquiste de líquido cefaloraquídeo intraperitoneal: una complicación inusual de derivación ventrículoperitoneal. A propósito de 2 casos. RAR. Vol 71. N° 4. 2007.

2. Hernández-Hernández JG y cols. Pseudoquiste abdominal en paciente con derivación ventriculoperitoneal. Reporte de un caso. Cir Ciruj 2004; 72: 401-403.

3. Yang ZG, Min PQ, Sone S, et al. Retroperitoneal cystic masses: CT, clinical, and pathologic findings and literature review. Radiographics 2004;24:1353–1365.