«OSTEOPOROSIS TRANSITORIA DE CADERA VS OSTEONECROSIS TEMPRANA»

INSTITUTO OULTON

Autores: Gramaglia Lucila, Martinez Guillermo, Foa Torres Federico, Albarenque Manuel, Ledesma Ricardo, Birocco María José

INTRODUCCIÓN

- En éste trabajo se presentaran dos casos de pacientes de sexo masculino, con coxalgia unilateral, sin antecedentes de traumatismos previos y radiografías normales

- Se hará hincapié en los hallazgos de RMN como método diagnóstico y en su control evolutivo

OBJETIVOS

- Demostrar por medio del uso de RMN, en pacientes con coxalgia unilateral y sin antecedentes de traumatismos previos, los principales hallazgos en la OTC y las diferencias imagenológicas con la ONA, así como su evolución en el tiempo

CASOS CLÍNICOS

- Se presentaron en nuestra institución dos pacientes adultos jóvenes, de entre 35 y 40 años de edad cuyo motivo de consulta fue coxalgia unilateral, no registrando antecedentes traumáticos previos

HALLAZGOS IMAGENOLÓGICOS

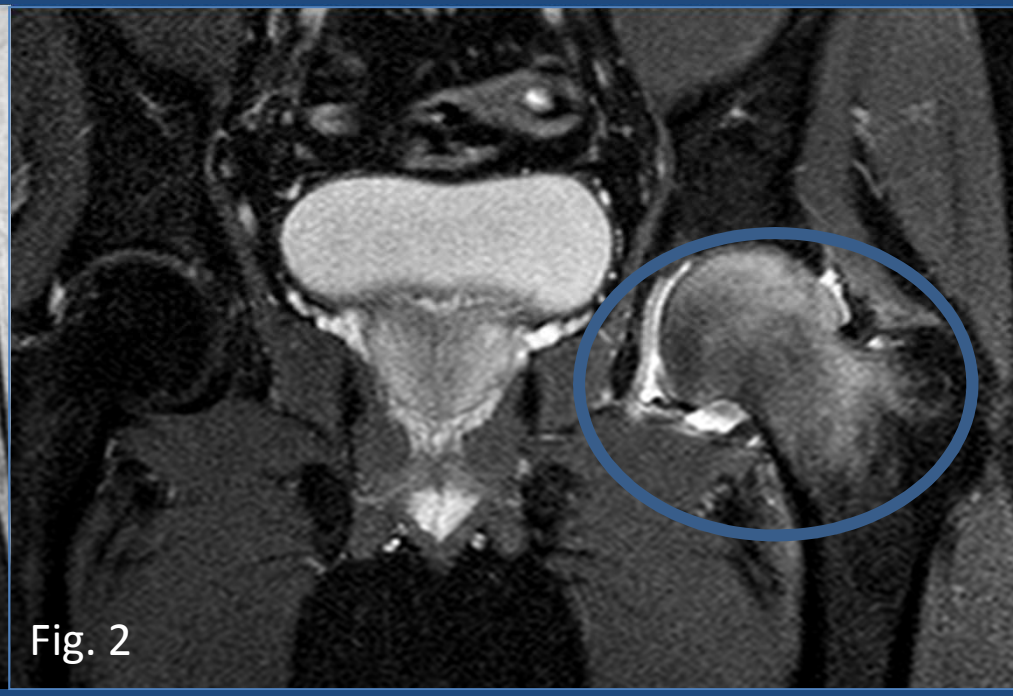

RESONADOR PHILIPS 1.5 TESLA

Fig. 1- Secuencia Coronal T1, hipointensidad más acentuada en cabeza y cuello femorales izquierdos

Fig. 2 - Secuencia Coronal T2, cambios inflamatorios de la cabeza y cuellos femorales izquierdos acompañado de moderado derrame articular

HALLAZGOS IMAGENOLÓGICOS

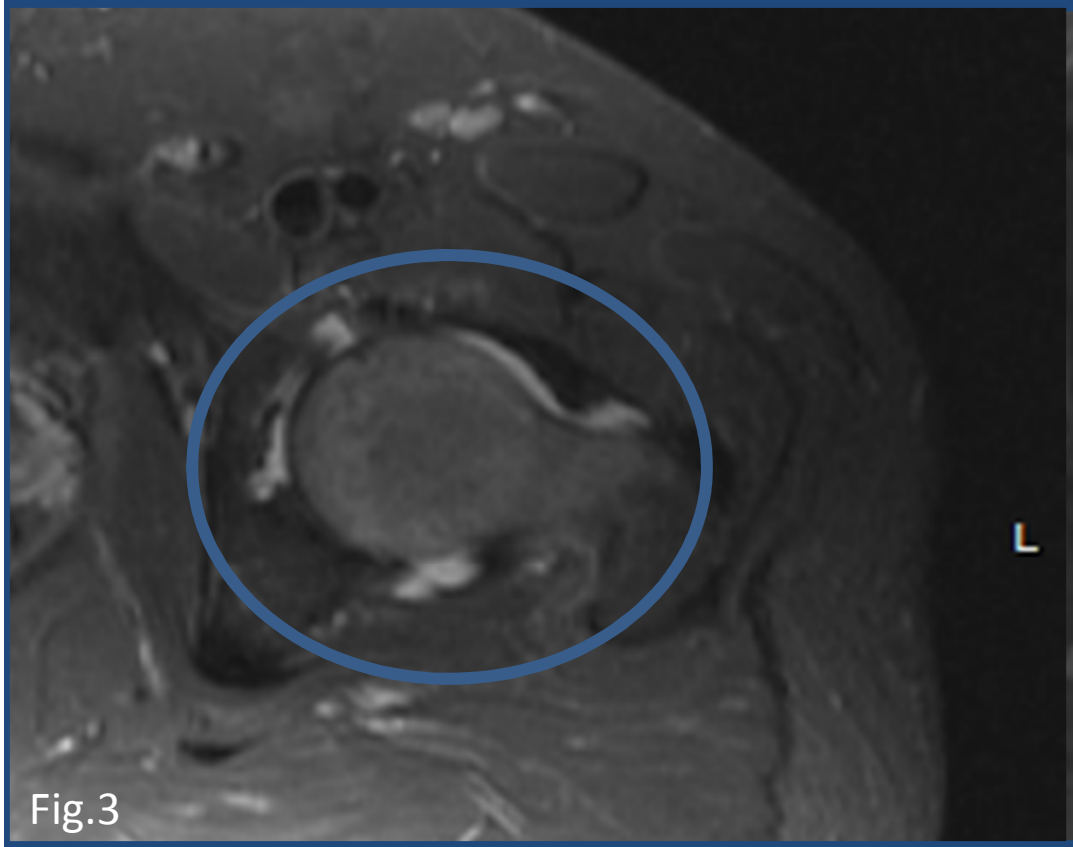

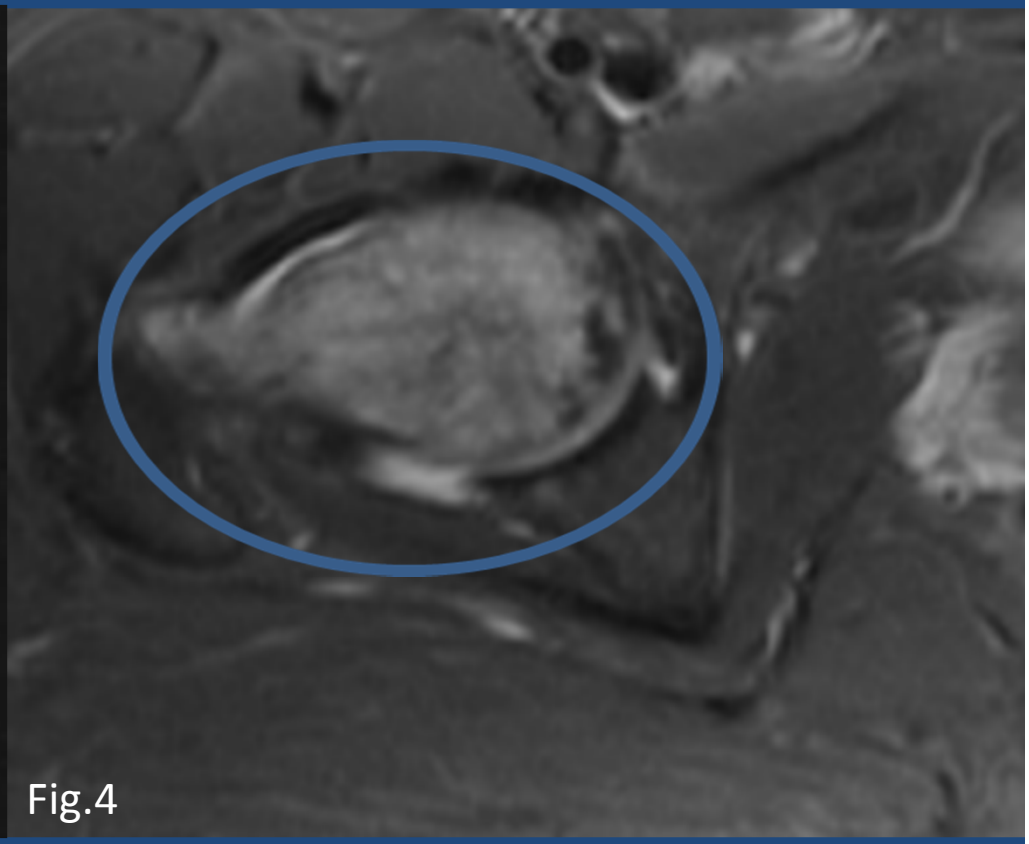

RESONADOR PHILIPS 1.5 TESLA

Fig.3 - OTC- Secuencia axial STIR, moderado cambio de señal en relación a cambios inflamatorios

Fig. 4 – ONA - Secuencia axial STIR, hiperintensidad y señal heterogénea a nivel del sector anterior y medial de la cabeza femoral

HALLAZGOS IMAGENOLÓGICOS

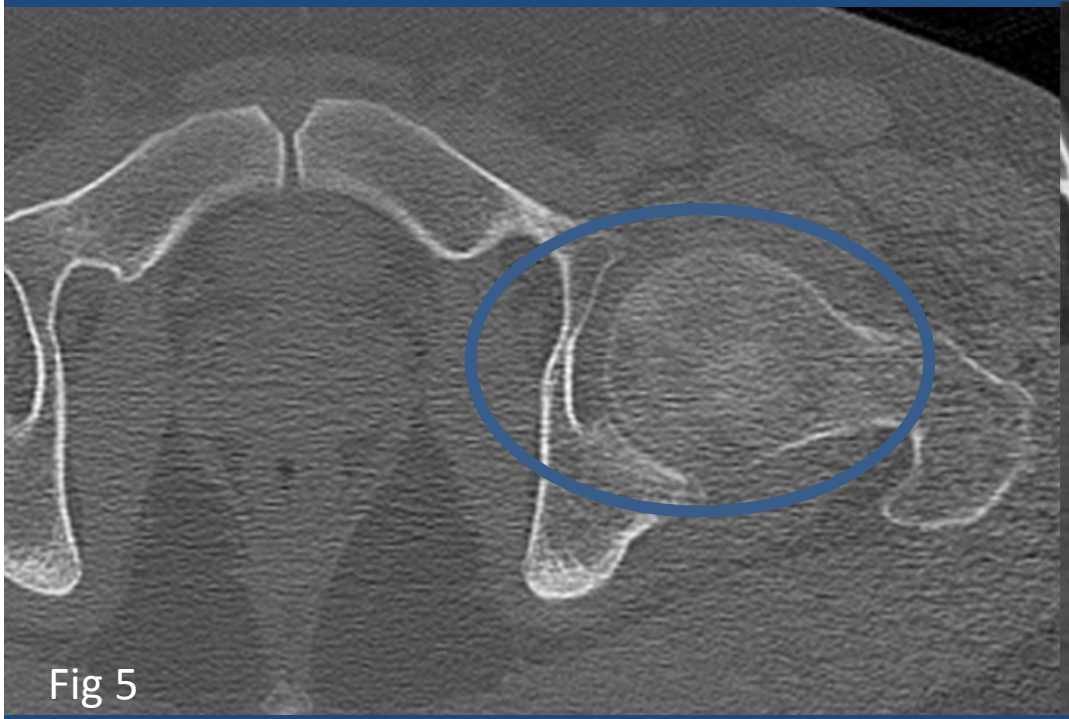

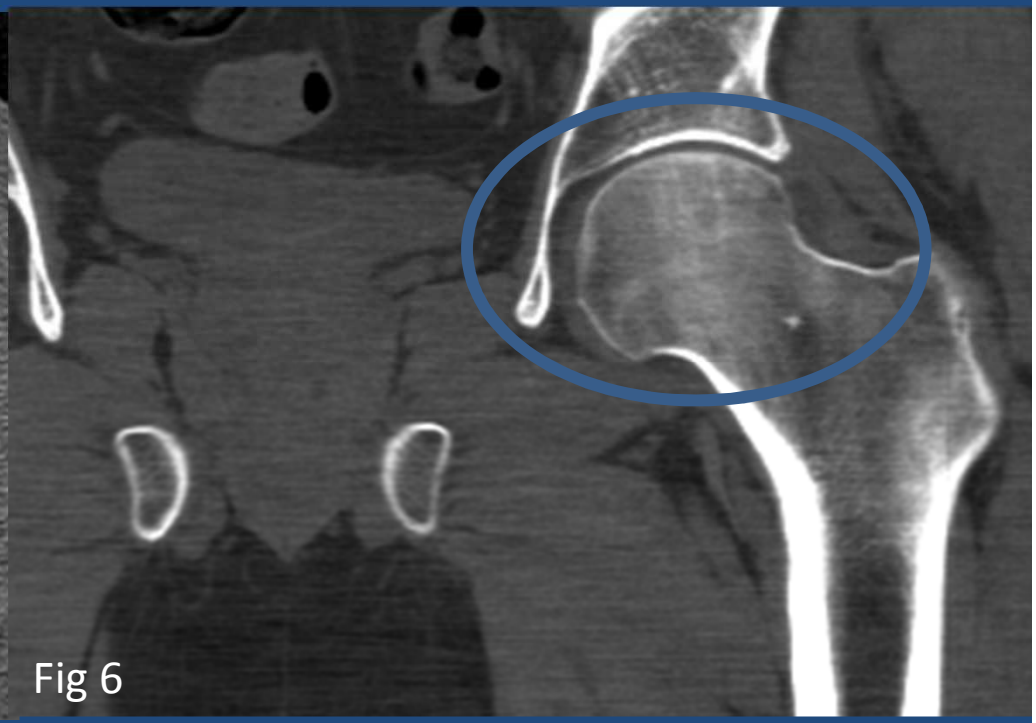

TOMOGRAFO TOSHIBA ASTEION 64 líneas de detectores.

OTC- Fig 5- Corte axial, ventana ósea, disminución de la densidad ósea. Fig 6- Corte coronal, ventana de partes blandas, osteopenia sin compromiso de partes blandas

CASOS CLÍNICOS CONTROL EVOLUTIVO

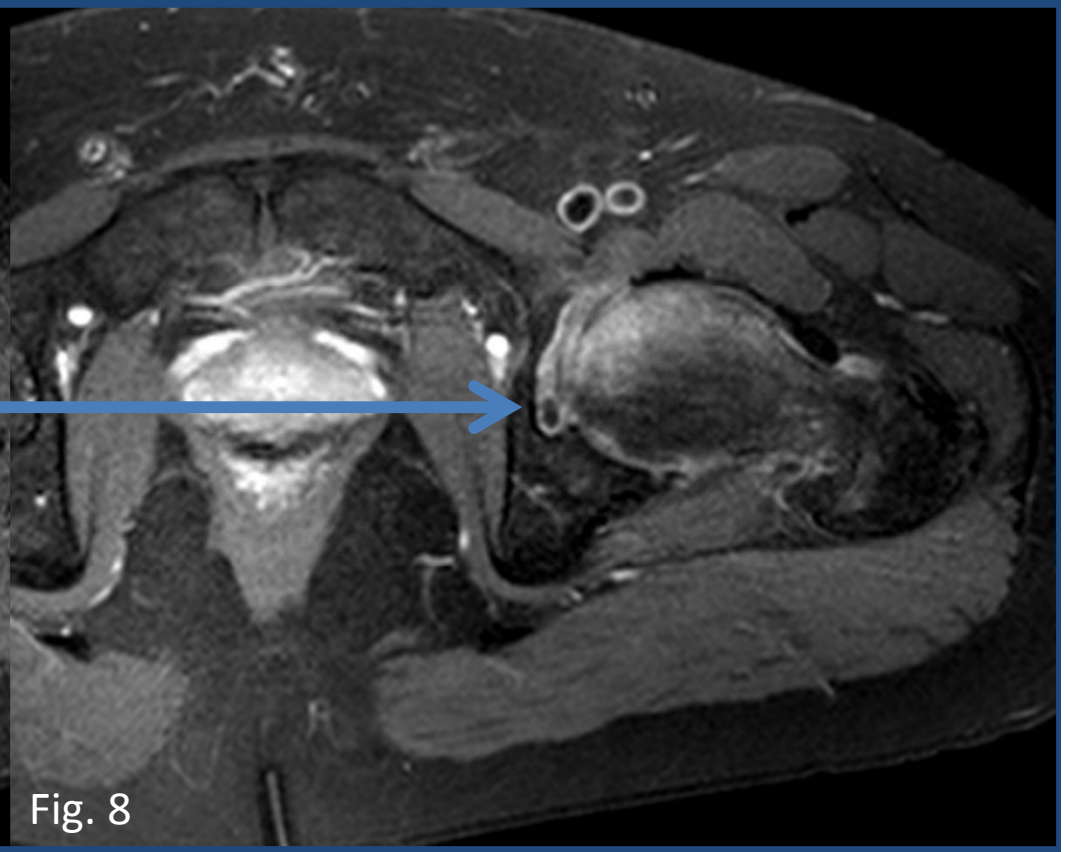

RESONADOR PHILIPS 1.5 TESLA

Fig. 7 – Secuencia axial STIR con Gadolinio, primer RMN que se realizó. Fig 8 – Secuencia axial STIR, mismo paciente un mes después, nótese la disminución del componente inflamatorio

CASOS CLÍNICOS CONTROL EVOLUTIVO

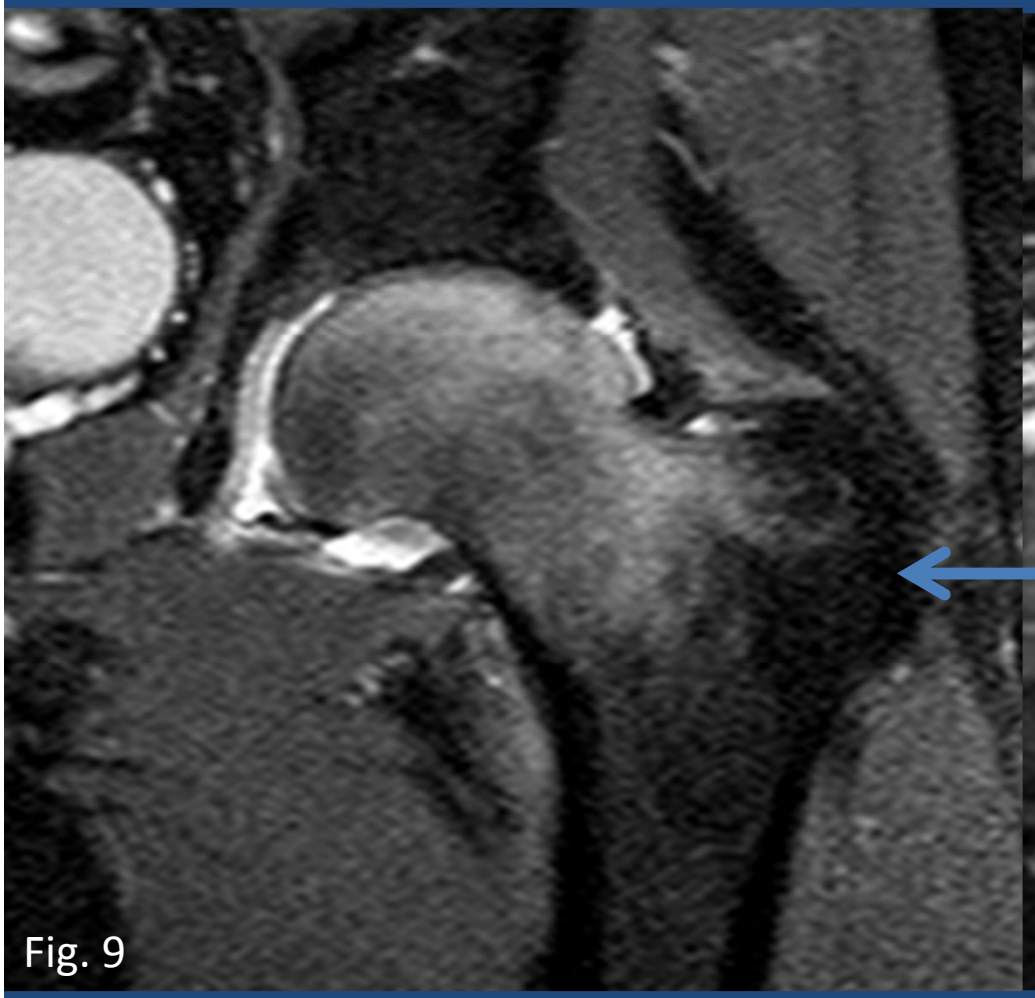

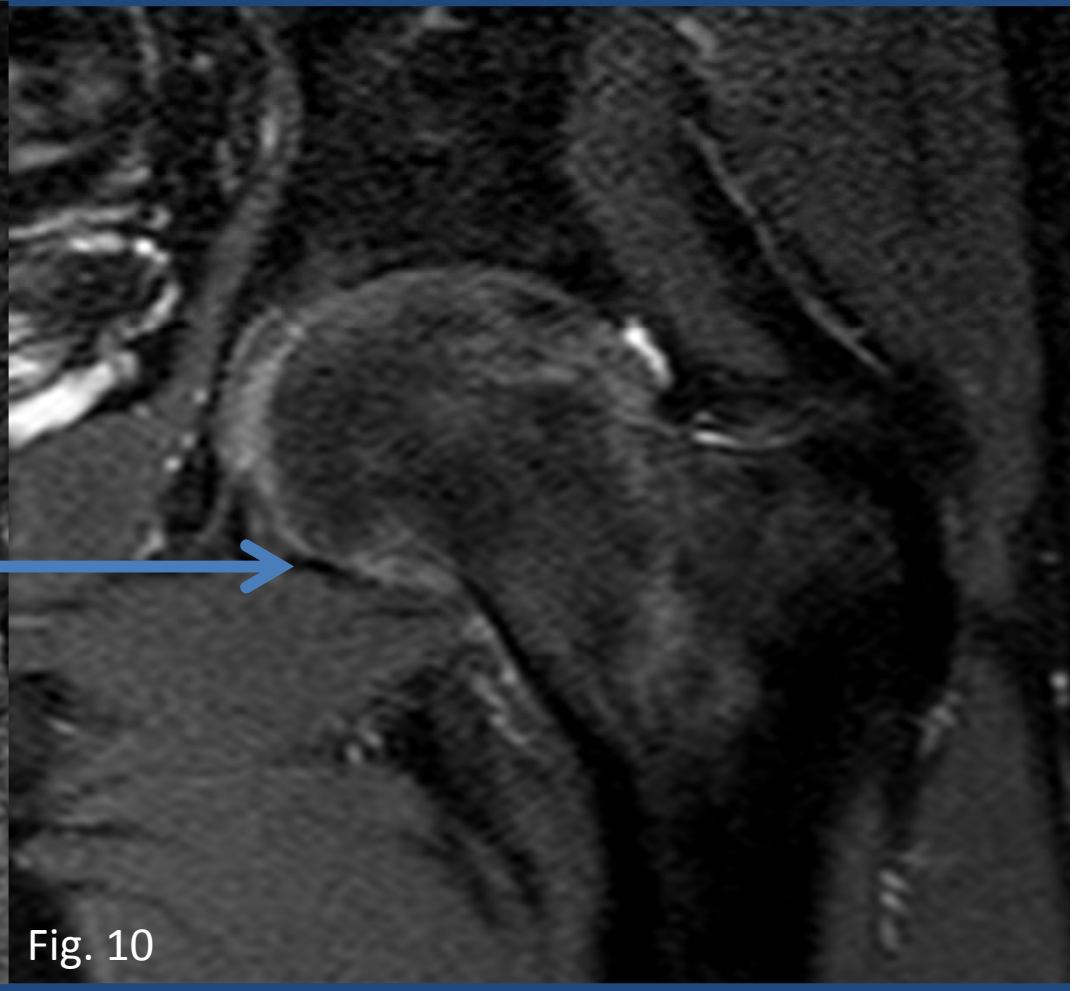

RESONADOR PHILIPS 1.5 TESLA

Secuencia coronal STIR con gadolinio, primer RMN que se realizó. Fig 8 – Secuencia coronal STIR con gadolinio, mismo paciente un mes después, nótese la disminución del componente inflamatorio

HALLAZGOS IMAGENOLÓGICOS

- La OTC es una patología rara y auto-limitada, de etiología desconocida considerándose como un tipo de distrofia simpática refleja
- Fue descrita por primera vez por Ravauit en el año 1947
- Puede afectar a adultos jóvenes de sexo masculino, aunque es más frecuente durante el tercer trimestre del embarazo
- La principal característica a tener en cuenta, es que el componente mineral se pierde (osteopenia)

HALLAZGOS IMAGENOLÓGICOS

- Los hallazgos, radiográficos son tardíos, aparecen después de las 6 semanas del comienzo de los síntomas, y son: osteopenia marcada y progresiva

- La RMN es el método más útil para el diagnóstico, por su alta sensibilidad en etapas precoces. El principal hallazgo es: Edema medular en cabeza y cuello femoral

- Su principal diagnóstico diferencial debe realizarse con la OSTEONECORSIS AVASCULAR TEMPRANA (ONA)

	T1	T2	GADOLINIO
OTC	- Edema de la MO de la cabeza femoral: áreas hipointensas mal delimitadas > área subcondral - Derrame articular moderado	- Edema de la MO: hiperintenso en T2. (> sensibilidad a partir de las 48 hs de iniciados los síntomas) - El acetábulo: hiperintenso - La corteza, platillo subcondral y tejidos blandos se observan normales	- Gran realce heterogéneo
ONA	- Edema de la MO en la cabeza y cuello femoral(hipointenso) - Banda hipointensa periférica en la MO (zona reactiva- reparación) - Cabeza femoral, aplanada (sagitales) - Infarto subcondral se observa en forma de “cuña	- Signo de línea doble en (borde interior hiperintenso paralelo a la periferia hipointensa). - Cabeza y cuello femoral hiperintensos por el edema	- Disminución del realce con Gadolineo en NAV temprana y posteriormente en zonas de reparación

HALLAZGOS IMAGENOLÓGICOS

- Por su pronóstico autolimitado el tratamiento es conservador (reposo, AINES, descompresión quirúrgica, bisfofonatos IV)

- Es recomendable realizar una nueva RM a las 8 semanas para valorar su evolución llegando a su resolución espontánea en 6 a 12 meses

- Luego del tratamiento, se puede observar la re-mineralización ósea completa de la cadera

CONCLUSIÓN

- La OTC resulta a menudo sub-diagnosticada, por su curso clínico y la ausencia de antecedente traumático y es sin dudas una entidad a considerar en la patología dolorosa de la cadera siendo su principal diagnóstico diferencial la ONA
- La RMN es el método de elección ya que aumenta la sensibilidad y especificidad en el diagnóstico certero y control evolutivo de ésta entidad

BIBLIOGRAFÍA

- www.cirugia-osteoarticular.org Diagnóstico precoz de la osteoporosis transitoria de la cadera versus necrosis isquémica de la cabeza femoral ¿Existen realmente signos diferenciales? J. RIBES IBORRA, I. FARGUETA ROIG y L. MARTI-BONMATI. Servicio de Cirugía Ortopédica y Traumatología. Servicio de Radiodiagnóstico. Hospital Dr. Peset, Valencia
- http://zl.elsevier.es Osteoporosis Transitoria, diagnóstico a considerar en la patología dolorosa de cadera
- www.scielo.isciii.es **CARTAS AL DIRECTOR**, **Osteoporosis transitoria de cadera. A propósito de 2 casos. Medifam v.11 n.9 Madrid oct.-nov. 2001**
- www.scielo.cl/scielo **Síndrome de edema de la médula ósea de cadera**. **Bone marrow edema syndrome of the hip**. **Marco Carrión M, Pedro Pablo Amenábar E, Patricio Rodríguez M, Óscar Contreras O, Jaime Paulos A.**Departamento de Ortopedia y Traumatología, Pontificia Universidad Católica de Chile. [2]Departamento de Radiología, Pontificia Universidad Católica de Chile
- **Entidades patológicas que simulan osteonecrosis.** En: Soucaccos P, Urbaniak J, editors. Orthopedic Clinics of North America (edición española). 2004;4:369-75
- **Osteoporosis transitoria idiopática.** En: Riancho Moral JA, González Macías J, editores. Manual Práctico de osteoporosis y enfermedades del metabolismo mineral. Madrid: Jarpyo Editores S.A.; 2004. p. 267-72