Moyamoya: presentaciones típicas de una entidad atípica. Revisión basada en casos.

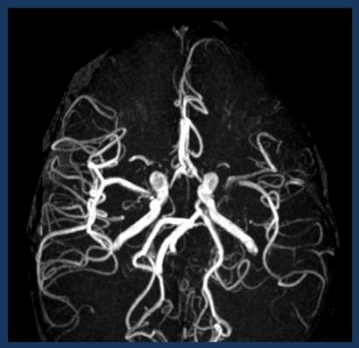

Sanatorio Anchorena

Marcela García Mera, María Vidondo, Esteban Rossi, Marcos Camacho, Luciana Sánchez, Mario Pereira

INTRODUCCIÓN

La enfermedad de Moyamoya es una arteriopatía primaria oclusiva intracraneal progresiva, no inflamatoria, de etiología desconocida, poco frecuente.

El término “Moyamoya” introducido por Suzuki y Takaku, hace referencia al aspecto angiográfico de la circulación colateral, que recuerda al humo del cigarrillo.

OBJETIVOS

El objetivo de este trabajo es rever los hallazgos imagenológicos típicos de esta entidad que si bien es poco frecuente, conlleva una morbilidad importante, sobre todo en su presentación en la edad pediátrica, por lo que el diagnóstico precoz y certero resulta fundamental.

Clínica

Los síntomas clínicos isquémicos, transitorios o permanentes, más frecuentemente se presentan en niños; mientras que la hemorragia intracraneal es la presentación más frecuente en la edad adulta.

El pronóstico de este cuadro se relaciona, en parte, con la edad de comienzo de la sintomatología, a más temprana edad de inicio, peor pronóstico; y depende de la rapidez y extensión de las oclusiones vasculares y del desarrollo de la circulación colateral eficaz.

METODOS DE DIAGNOSTICO

- La AngioTC y AngioRM se utilizan principalmente para definir las características anatómicas estenóticas- oclusivas del polígono de Willis y la formación vasos de colaterales.
- La AngioTC ha demostrado tener una buena correlación con la Angiografía digital cerebral y además podría ser comparable a la AngioRM para la detección de la enfermedad, no obstante se encuentra limitada en la detección de vascularización colateral.
- Los métodos como SPECT, PET y TC-RM perfusión se han utilizado para cuantificar el flujo sanguíneo cerebral y la capacidad de reserva cerebrovascular, útil para la planificación del tratamiento.

Hallazgos

El hallazgo principal es la estenosis u oclusión progresiva de las arterias carótidas internas intracraneales supraclinoideas o sus ramas proximales, con desarrollo de circulación colateral en forma de arterias perforantes hipertróficas, siendo las primeras afectadas las lenticuloestriadas y posteriormente a medida que avanza la enfermedad las tálamoestriadas.

También se pueden desarrollar colaterales durales, leptomeningeas y piales

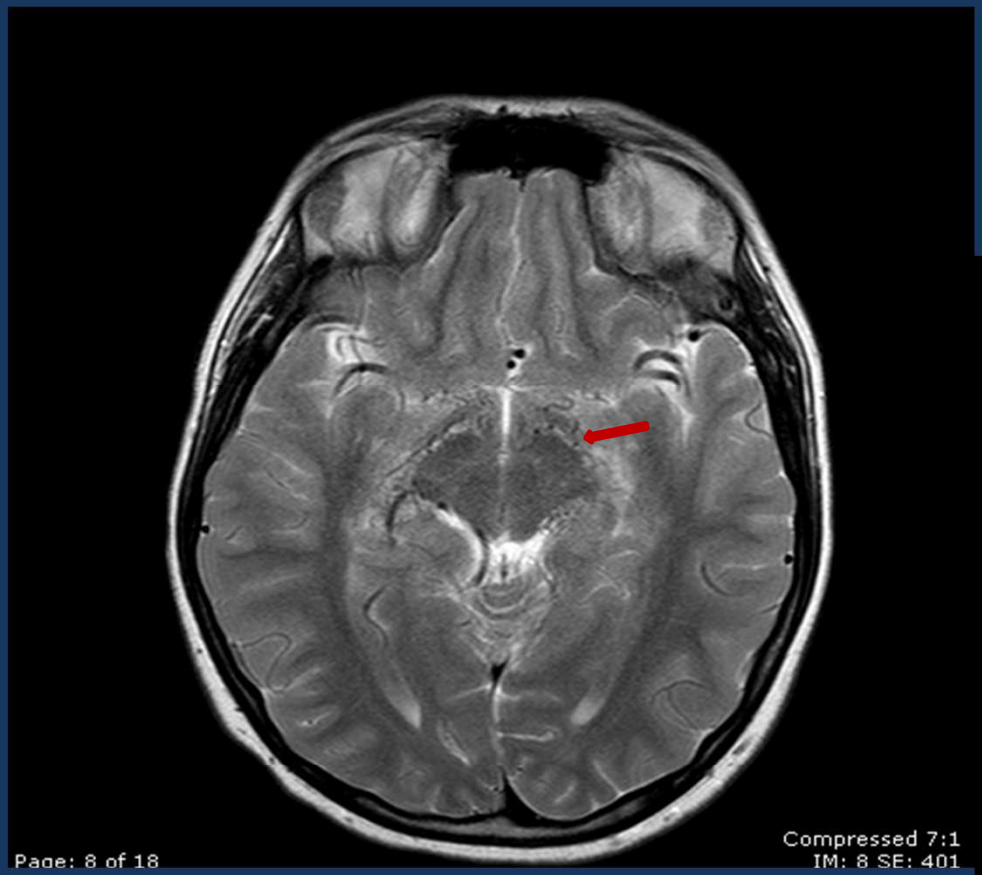

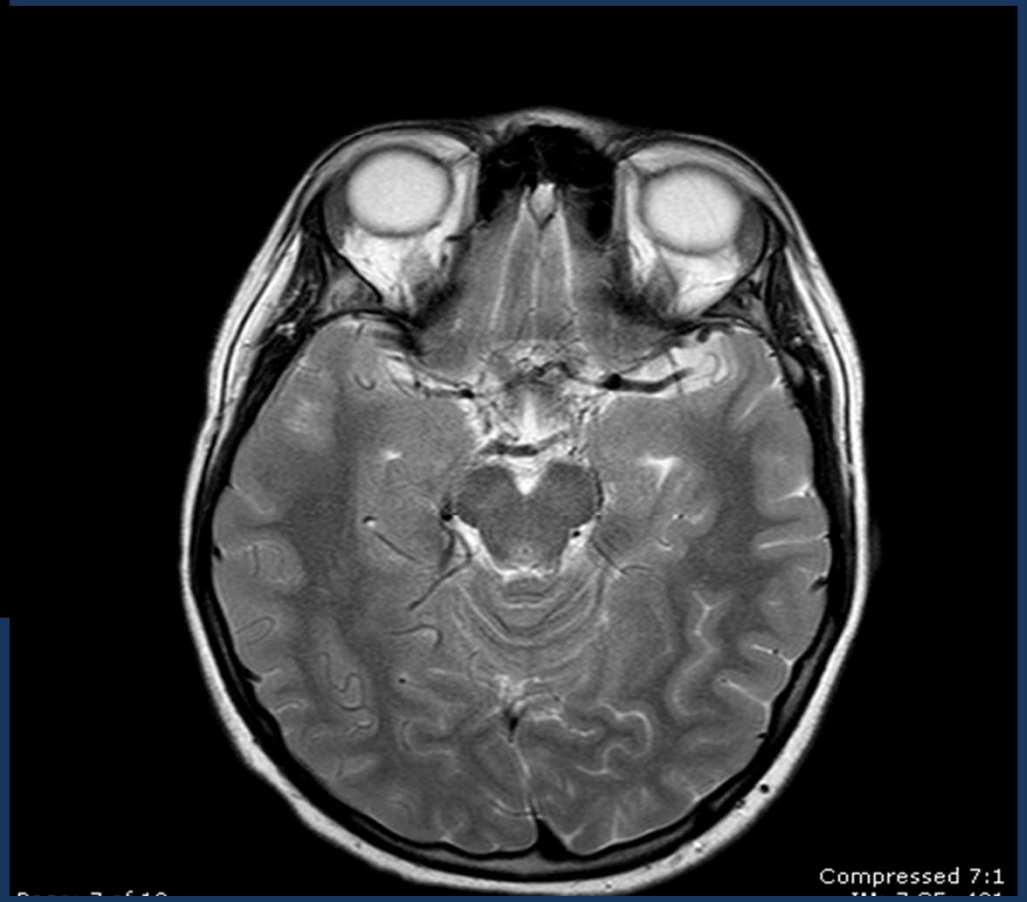

Moyamoya. Paciente de 13 años. Asintomático.

RMI axial T2 que muestra estructuras vasculares de circulación colateral

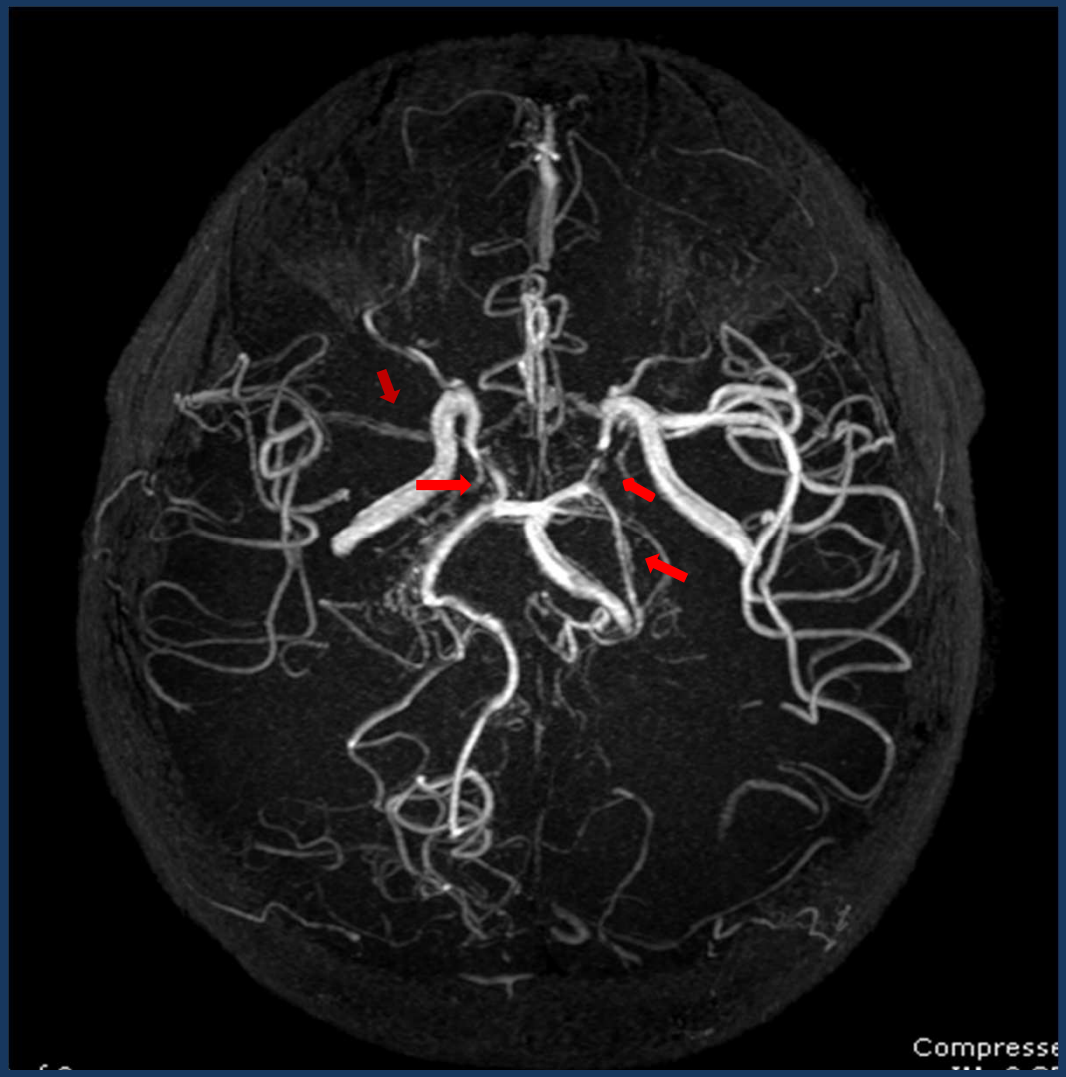

AngioRM del mismo paciente, que muestra estrechamiento de las arterias carótidas internas distales y de algunas de sus ramas.

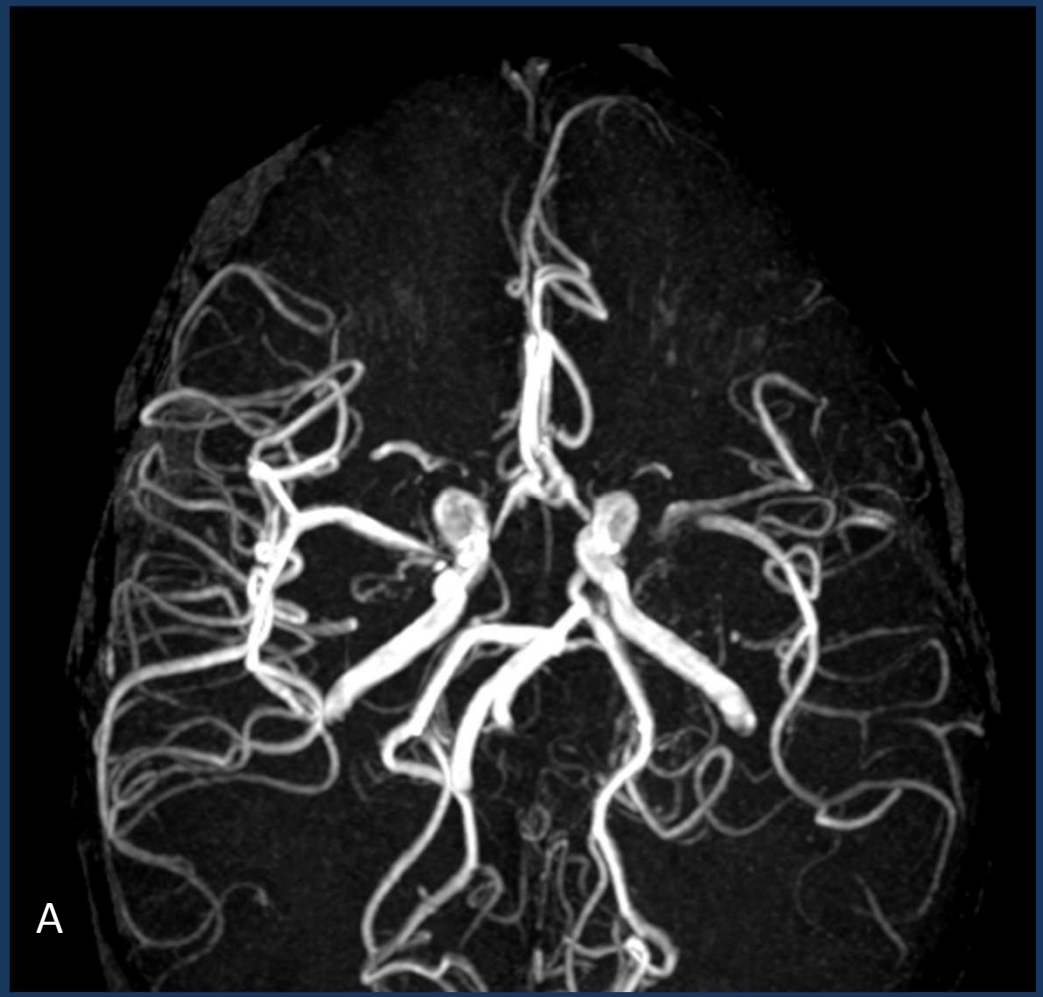

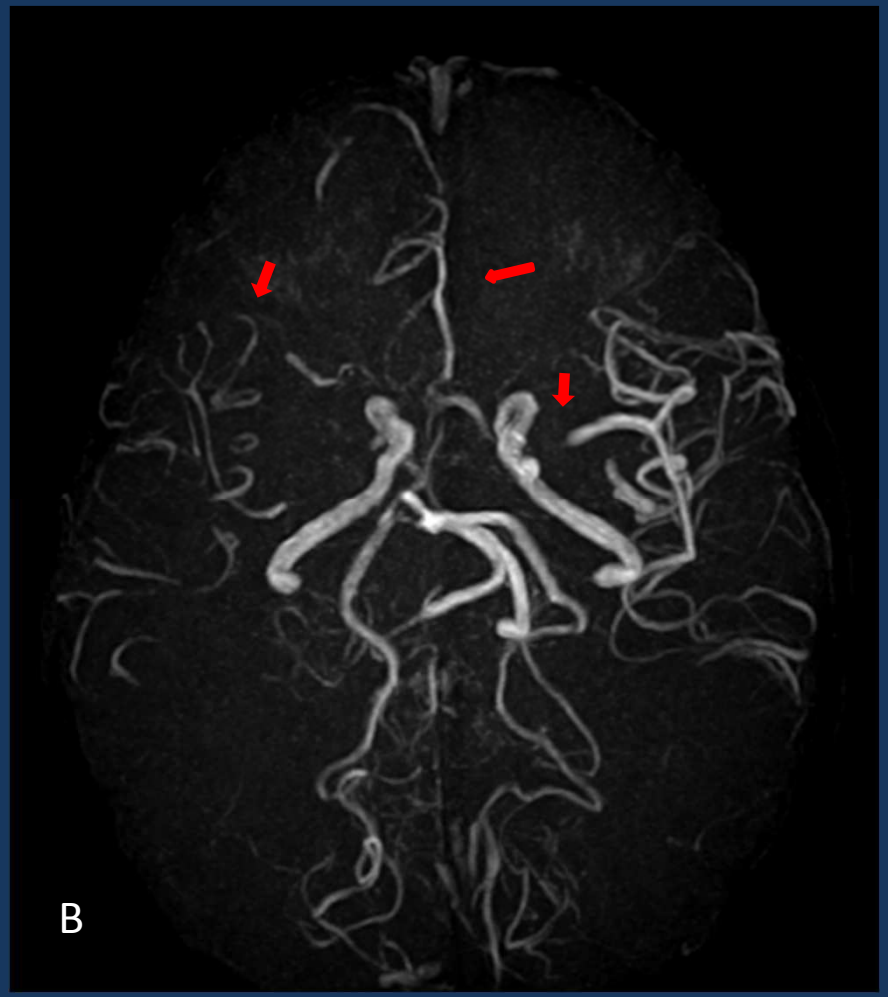

Moyamoya. Paciente pediátrico.

AngioRM: A (año 2009) y B (año 2012), que muestra progresión en el tiempo de los hallazgos consistentes en estrechamiento/oclusión, particularmente evidente, en las arterias cerebrales medias y sus ramas.

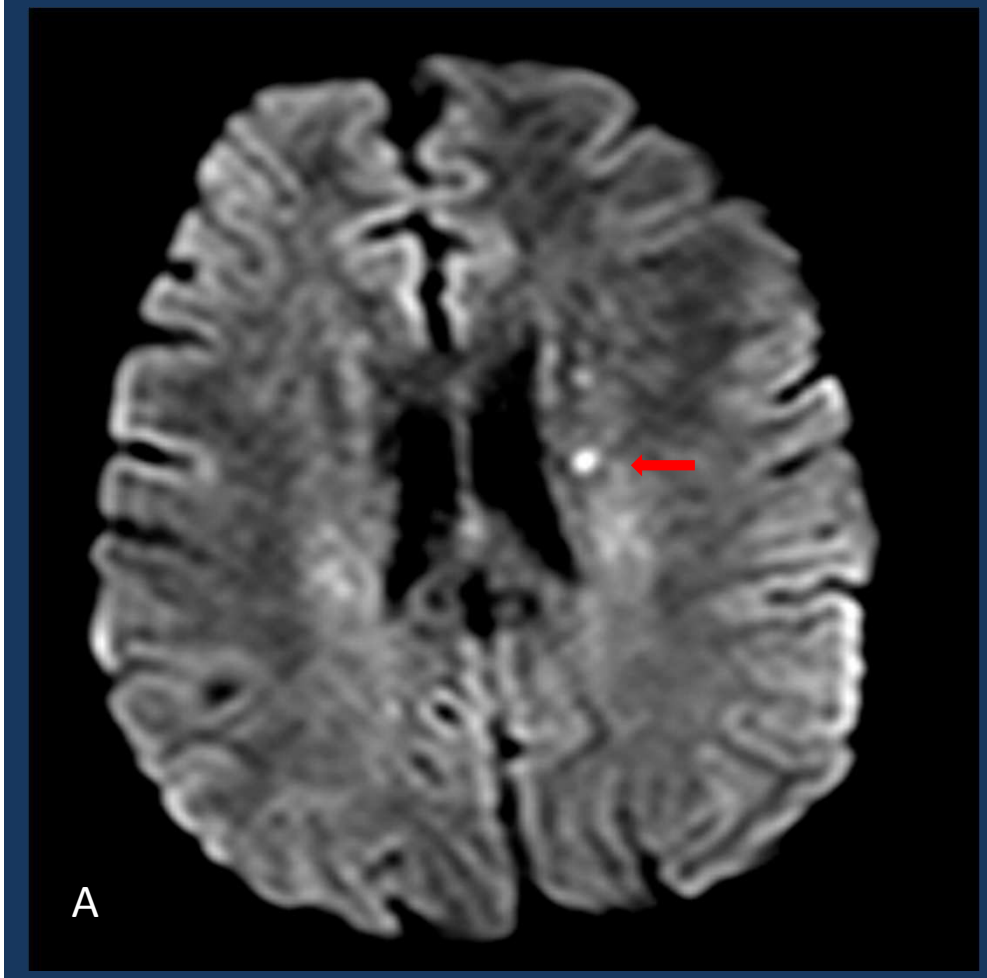

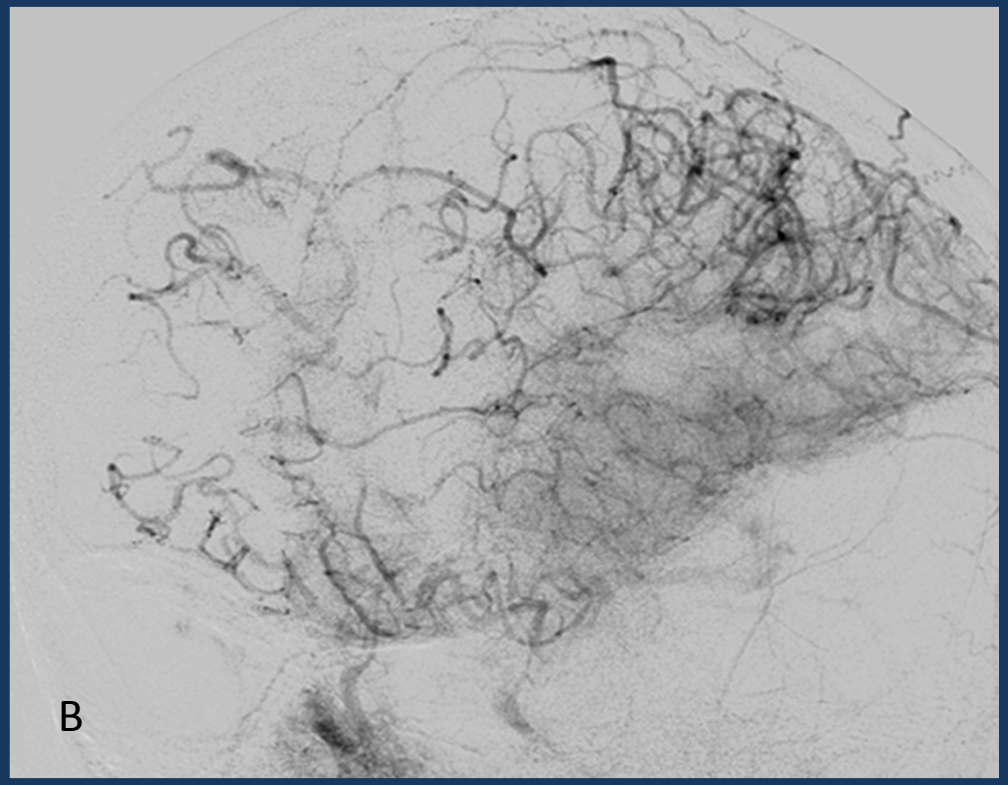

A- RMI DWI del mismo paciente que muestra imagen focal hiperintensa de naturaleza isquémica en evolución aguda.

B- Angiografía digital en fase arterial tardía de este paciente que muestra vasos de circulación colateral y signo de “nube de humo”.

Moyamoya. Paciente de 24 años.

A y B- RM secuencia GRE que muestra signos de sangrado intraventricular y en el cuerpo calloso.

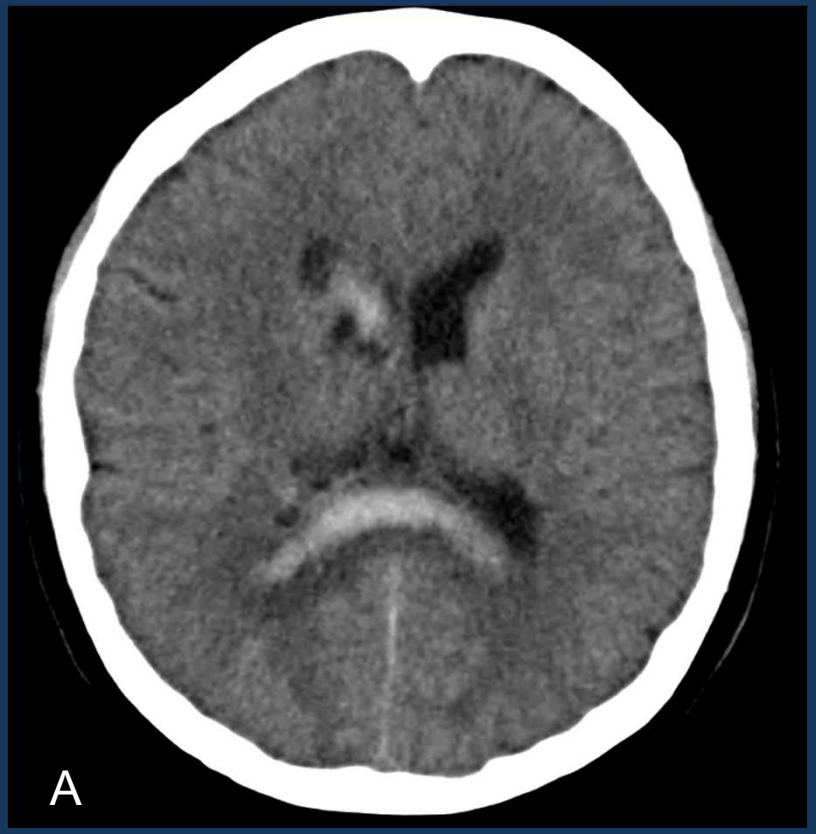

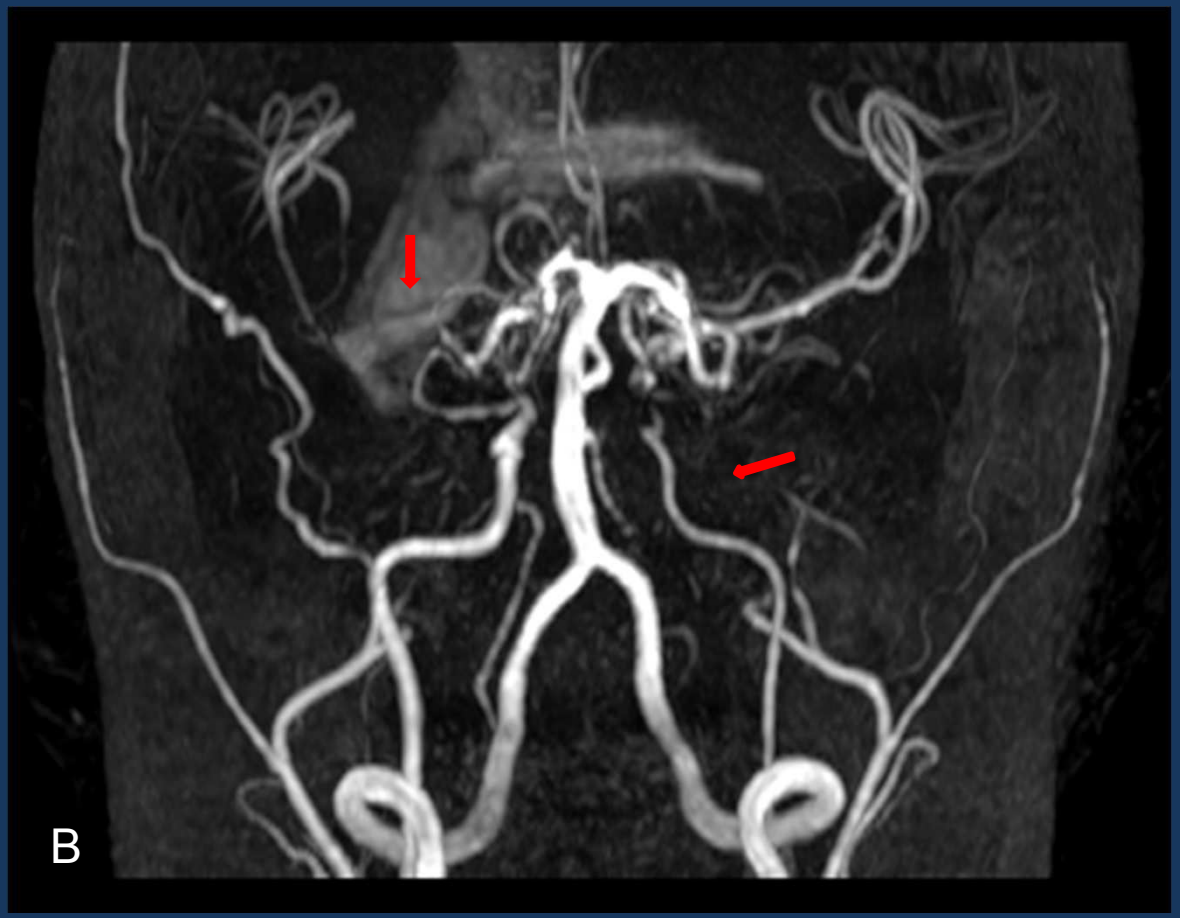

A- TC imagen axial sin contraste del mismo paciente, signos de hemorragia intraventricular y en el cuerpo calloso.

B- AngioRM del mismo paciente que muestra estrechez/oclusión de las arterias carótidas internas y sus ramos, con prominencia de las estructuras vasculares visibles del circuito posterior.

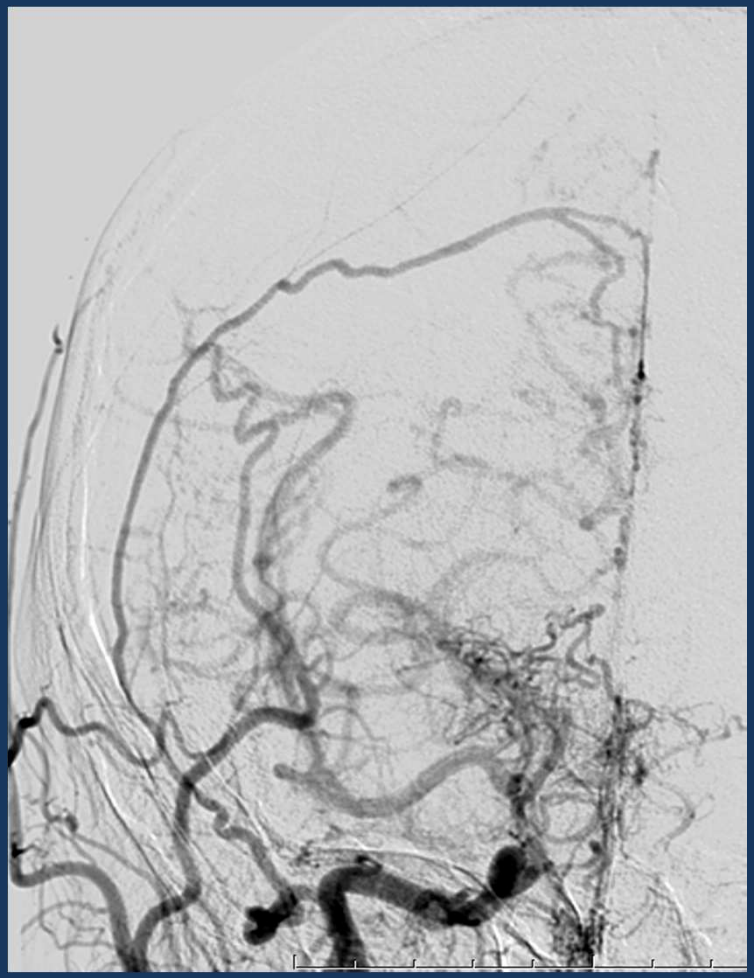

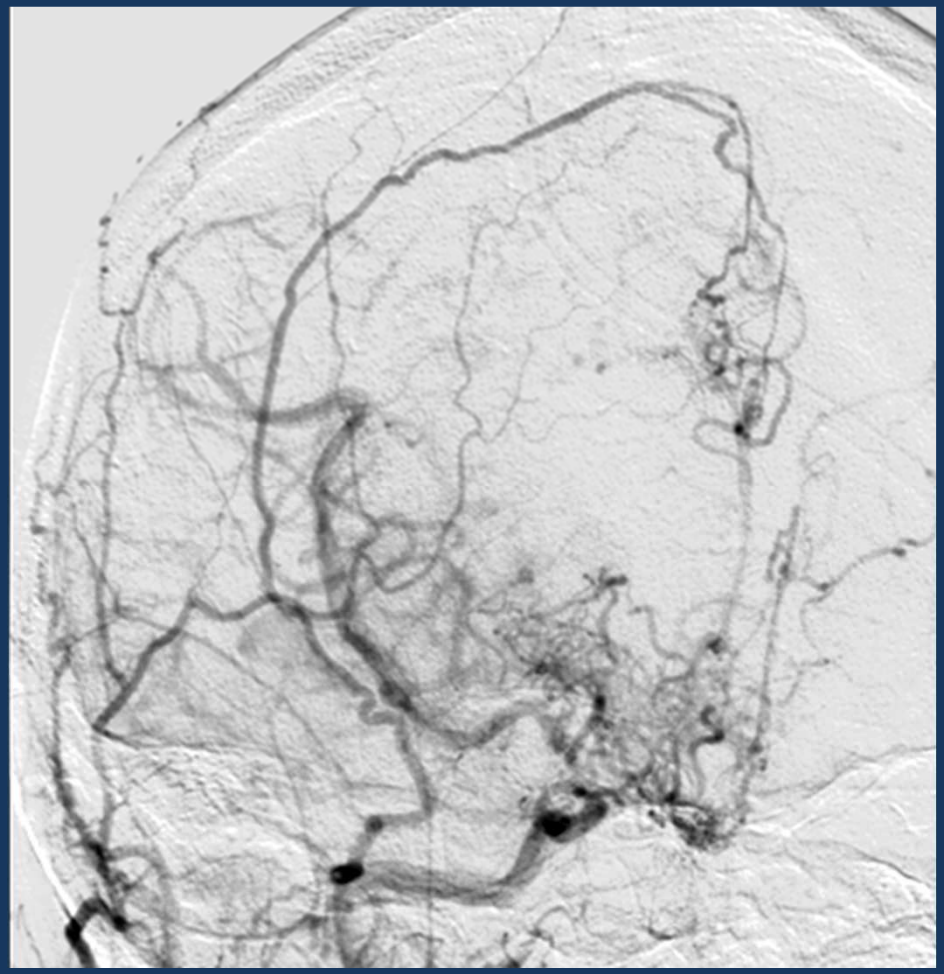

Angiografía digital del mismo paciente, mostrando los vasos de circulación colateral

CONCLUSIÓN

Esta entidad debe ser considerada en pacientes, particularmente pediátricos, que se presenten con signos y síntomas atribuibles a isquemia cerebral o con instalación aguda de un déficit neurológico. El diagnostico precoz y certero resulta fundamental para la instauración de un tratamiento temprano apropiado y la reducción consecuente en la morbimortalidad de estos pacientes.

BIBLIOGRAFÍA

1. Hertza J, Loughan A, Perna R, Davis AS, Segraves K, Tiberi NL. Moyamoya disease: a review of the literature. Appl Neuropsychol Adult. 2014;21 (1):21-7.
2. Belkhribchia MR, El Moutawakil B, Bennis A, Abdo Rafai M, Slassi I. The usefulness of MRI and MR angiography in the diagnosis of Moyamoya disease in children. Presse Med. 2014; S0755-4982(14)00331-5.
3. Jung MY, Kim YO, Yoon W, Joo SP, Woo YJ. Characteristics of brain magnetic resonance images at symptom onset in children with moyamoya disease. Brain Dev. 2014; S0387-7604(14)00156-9.
4. Ryoo S, Cha J, Kim SJ, Choi JW, Ki CS, Kim KH, Jeon P, Kim JS, Hong SC, Bang OY. High-resolution magnetic resonance wall imaging findings of moyamoya disease. Stroke. 2014 Aug;45 (8):2457-60.
5. Strother MK, Anderson MD, Singer RJ, Du L, Moore RD, Shyr Y, Ladner TR, Arteaga D, Day MA, Clemmons PF, Donahue MJ. Cerebrovascular collaterals correlate with disease severity in adult north american patients with moyamoya disease. AJNR Am J Neuroradiol. 2014 Jul;35 (7):1318-24.
6. Kim JE, Jeon JS. An update on the diagnosis and treatment of adult Moyamoya disease taking into consideration controversial issues. Neurol Res. 2014 May;36 (5):407-16.
7. Wang R, Yu S, Alger JR, Zuo Z, Chen J, Wang R, An J, Wang B, Zhao J, Xue R, Wang DJ. Multi-delay arterial spin labeling perfusion MRI in moyamoya disease--comparison with CT perfusion imaging. Eur Radiol. 2014 May;24(5):1135-44
8. Yeon JY1, Shin HJ, Seol HJ, Kim JS, Hong SC.Unilateral intracranial arteriopathy in pediatric stroke: course, outcome, and prediction of reversible arteriopathy. Stroke. 2014 Apr;45 (4):1173-6.
9. Srivastava T, Sannegowda RB, Mittal RS, Jain RS, Tejwani S, Jain R.An institutional experience of 26 patients with Moyamoya disease: A study from Northwest India. Ann Indian Acad Neurol. 2014 Apr;17(2):182-6