

Presentación atípica de un quiste endometriósico anexial

Dr. Oscar J. Pacheco; Dra. Carosso, Mariana; Dr. Bassons, Sebastián;
Dr. Otero, Adrián.

Servicio de Diagnóstico por Imágenes –
Hospital Interzonal de Agudos Prof, Dr. Luis
A. Güemes de Haedo – Pcia. de Buenos
Aires



Introducción

El endometrioma o quiste endometriósico es una patología de gran prevalencia en la población femenina en edad fértil. Esta formado por tejido endometrial ectópico, conteniendo en su interior un líquido espeso de aspecto denso y la cápsula esta formada por tejido fibroso. El 20% de las causas de infertilidad corresponde a la endometriosis.

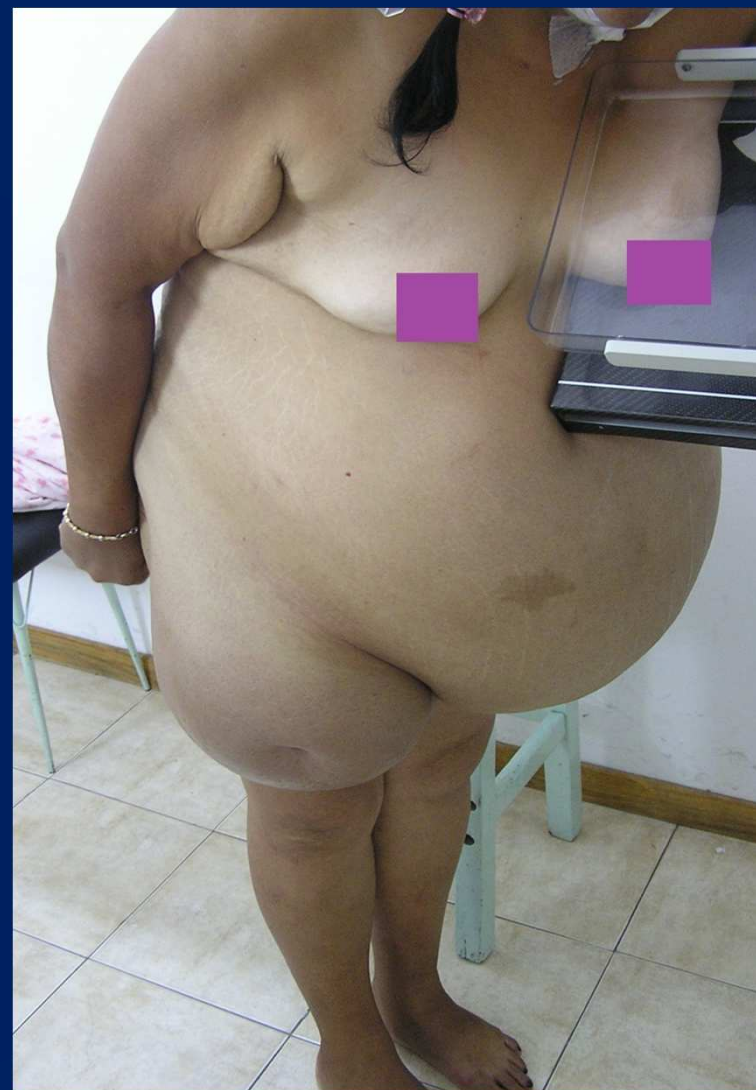Objetivos

Compartir con la comunidad médica la presentación atípica de una patología de gran prevalencia en la población femenina de edad fértil.

Caso Clínico

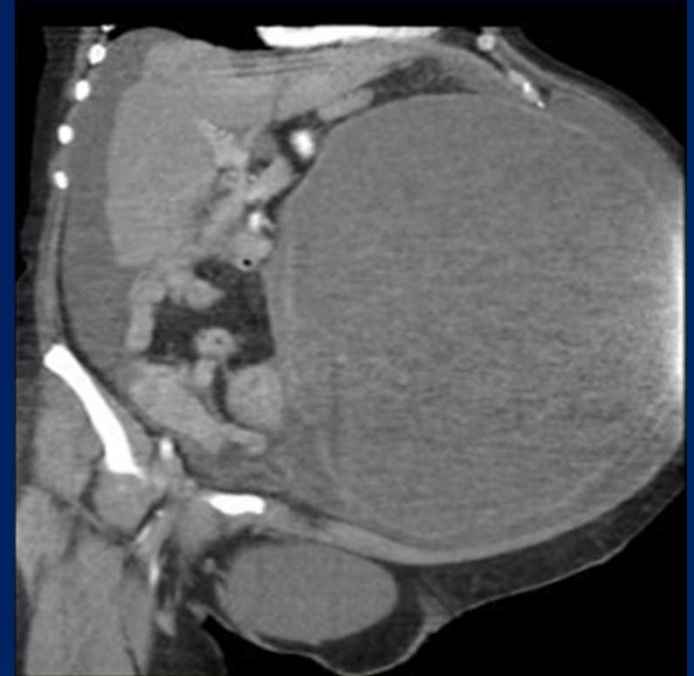
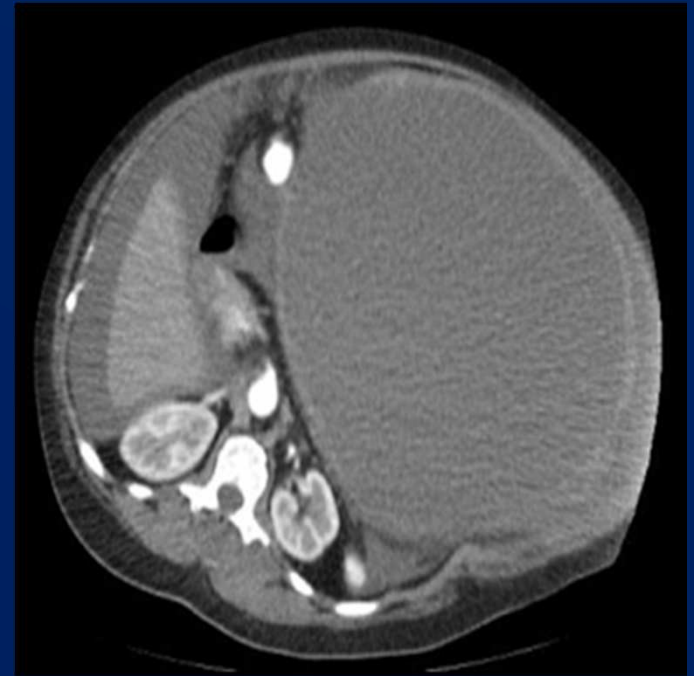
Paciente femenino en la cuarta década de vida, ingresó a la guardia de nuestra institución con cuadro de abdomen agudo. Al examen físico se observa abdomen globuloso y doloroso a la palpación, con signos semiológicos de ascitis. Presentaba como antecedentes eventración abdominal por intervención quirúrgica previa.

Dentro de los estudios complementarios, se realizó una TAC con contraste oral y endovenoso, la cual permitió orientarnos al diagnóstico, siendo posteriormente confirmado anatomopatológicamente.

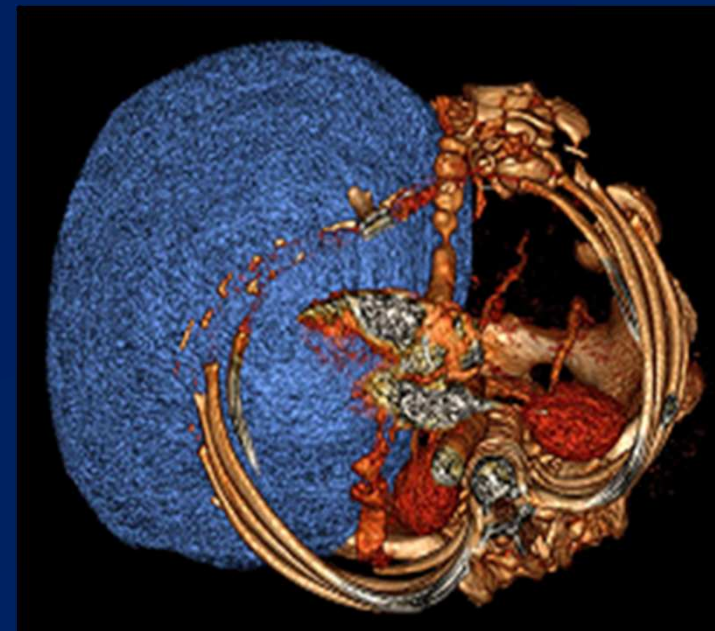
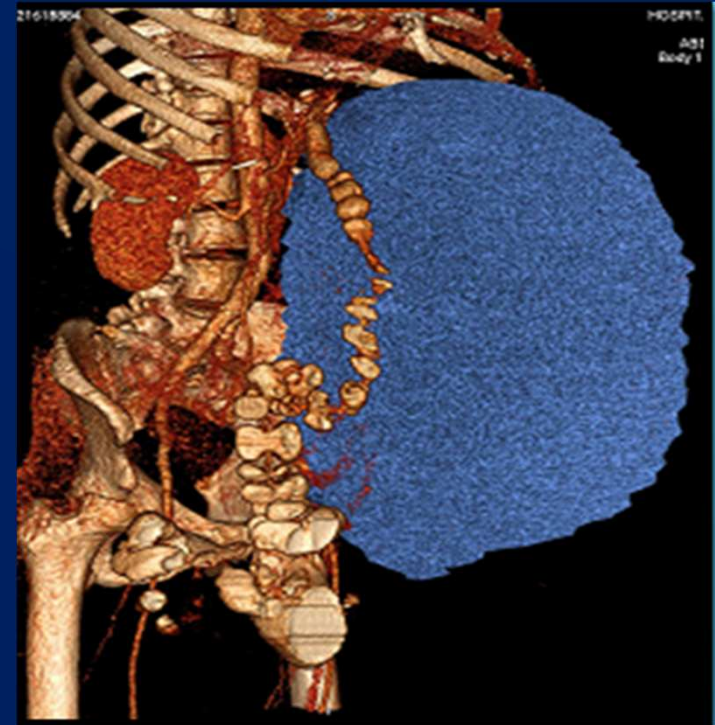


Se realizaron estudios complementarios a la paciente, incluyendo mamografía bilateral

La tomografía computada reveló extensa formación hipodensa, con densidad líquida, de contornos regulares y pared propia. Se evidencio líquido en todos los recessos peritoneales.



Se realizó la reconstrucción 3D de dicha formación, la cual arrojó que la misma presentaba un volumen de 17 litros aproximadamente.



Conclusión

Si bien los quistes endometriósicos son patologías frecuentes en la mujer generando dolor pelviano cíclico, existen escasos reportes que argumenten el desarrollo de quistes mayores a 1000 ml.

Teniendo en cuenta la clínica característica de esta entidad, nuestro paciente presentó una forma inusual de dicha patología.

Bibliografía

- Endometriomas and infertility: a review of therapeutic alternatives
Gustavo Adolfo Restrepo-Cano, M.D, Rev Colomb Obstet Ginecol 2011;62:82-87
- Endometriosis: radiologic-pathologic correlation
Woodward PJ, sohaey R, mezzetti TP Jr., Radiographics 2001; 21: 193-21
- Emergency gynecologic imaging, Kamaya A, Shin L, Chen B, Dessler TS.. Semin Ultrasound CT MR. 2008 Dec; 29(6): 49