Interpretación de las imágenes de difusión en isquemia cerebral.

Aja M, Angulo J, Bardach G., Cédola N., Cretton C, Spaccesi Pau J.
CIMED, La Plata

Introducción

La DWI ha sido usada durante años para el diagnóstico precoz del ACV isquémico debido a su rapidez, sencillez en la interpretación y la capacidad de demostrar lesiones isquémicas antes que aparezcan otros cambios evidentes por TC u otras secuencias de RM.

Objetivos

Conocer las ventajas y limitaciones de las imágenes obtenidas mediante difusión (DWI) y coeficiente de difusión aparente (ADC) en la isquemia cerebral.

Promover el uso de estas secuencias en servicios de RM.

Obtención de la Imágenes

En DWI, la escala de tonos de grises representa el desplazamiento aleatorio de las moléculas de agua en los tejidos vivos.

La cuantificación de este proceso en tiempo y espacio se denomina “coeficiente de difusión aparente” (ADC)

Aunque la resolución anatómica de las imágenes por difusión es baja, permiten valorar las estructuras de sustancia gris y blanca y los espacios que contienen LCR.

Para la generación del ADC se deben obtener dos estudios de difusión con diferentes valores de b, generalmente b0 y b1000.

Las imágenes obtenidas con valor b bajo (b=0-30) son imágenes eco de spin con información T2 y se utilizan para la generación de mapas de ADC.

Por si solas no aportan información clínicamente útil.

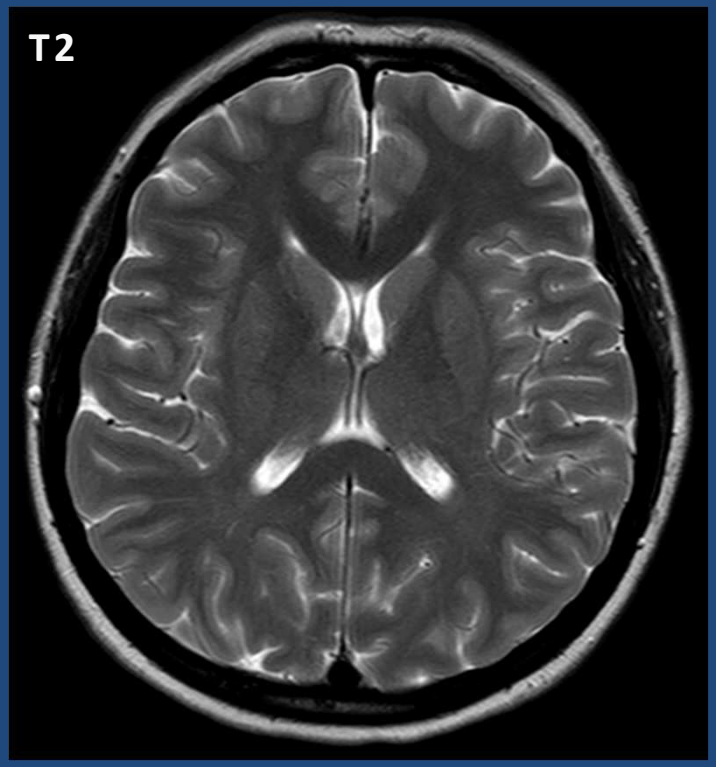

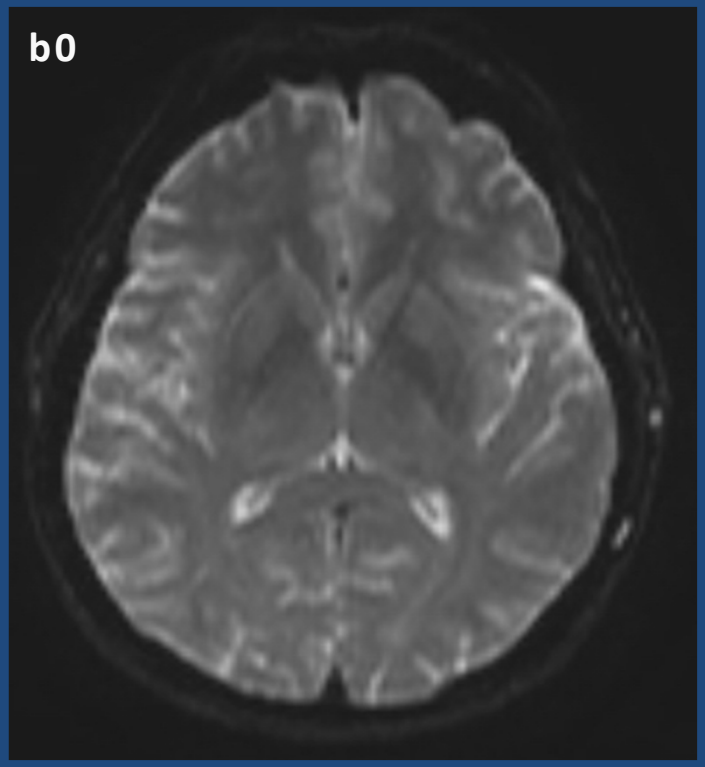

Imágenes normales en secuencias T2 y DWI con valor de b0

A medida que aumenta el valor b (b> 800 s/mm2), el contraste de la imagen es producido principalmente por propiedades de difusión en vez del efecto T2.

De esta manera las áreas hiperintensas en imágenes obtenidas con valor de b alto, se deben interpretar como restricción al movimiento de agua.

Siempre que hablemos de DWI, nos estaremos refiriendo a las imágenes con valores de b>800.

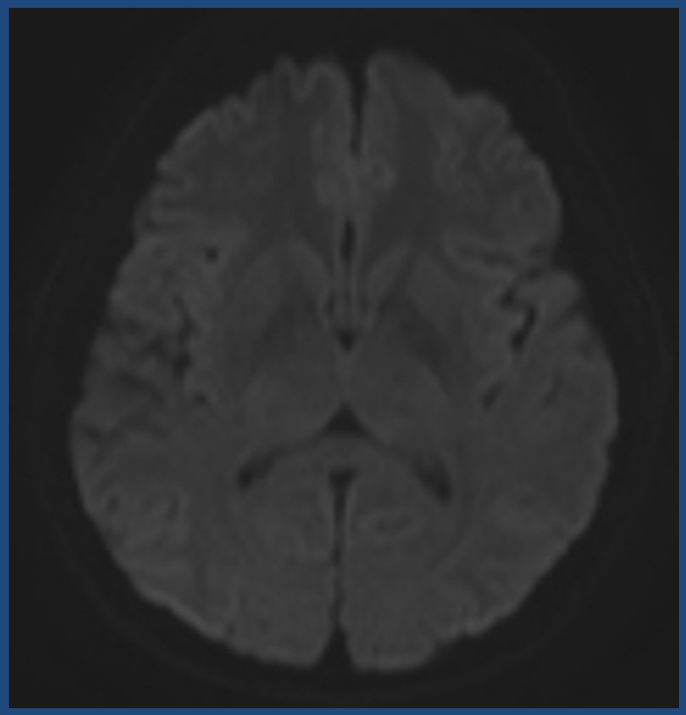

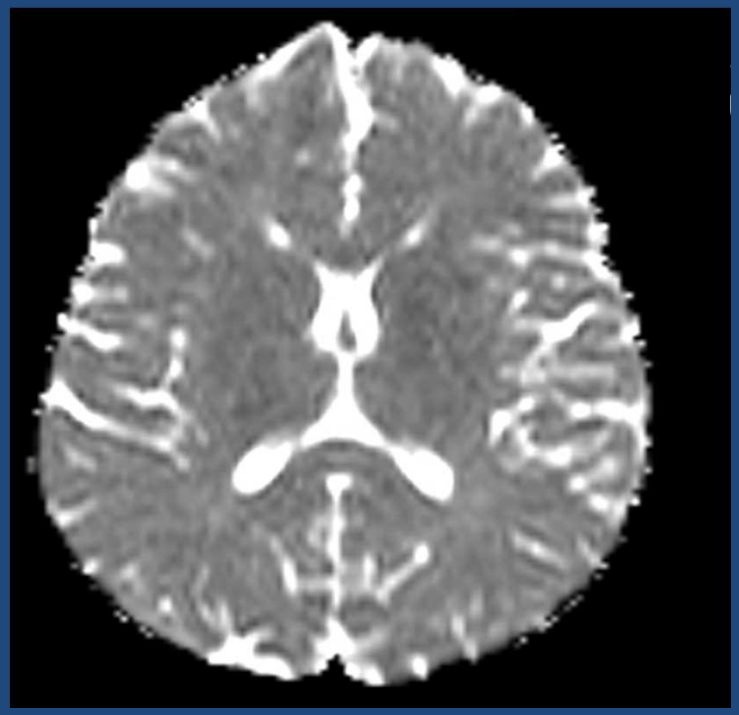

Imágenes normales en secuencias DWI con valor de b1000 y mapa de ADC

Interpretación de DWI

- Las zonas en que las moléculas se desplazan fácilmente, como en el LCR, se ven de baja señal en DWI.

- En el caso del parénquima sano las moléculas de agua se desplazan mas lentamente entre los tejidos, por lo que muestra intensidad intermedia.

- Finalmente las zonas con restricción de la difusión se ven hiperintensas en comparación al parénquima cerebral (flecha).

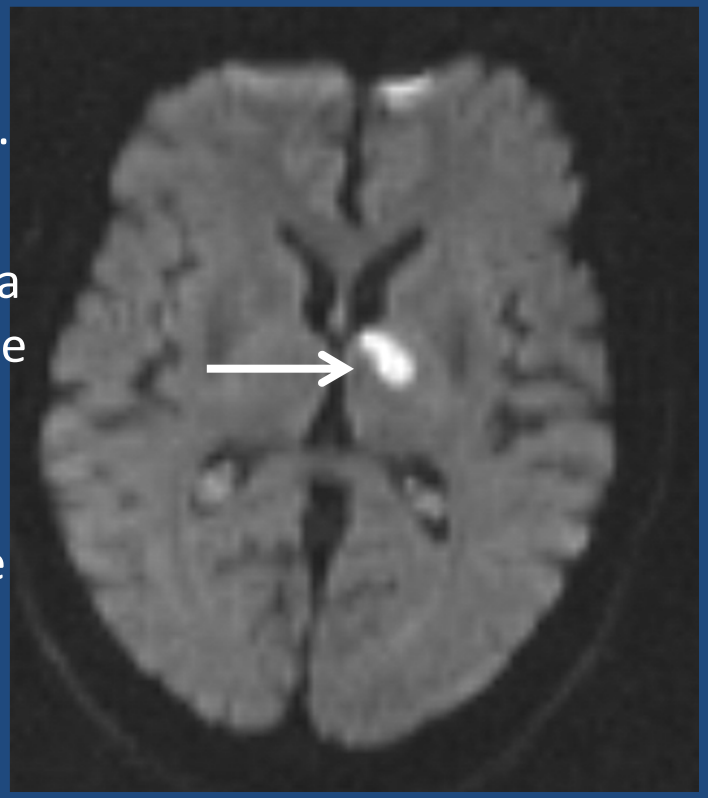

DWI con valor de b1000 en un paciente con infarto talámico izquierdo agudo.

Difusión en isquemia cerebral aguda

Esta secuencia presenta una sensibilidad del 94% y especificidad del 100% en el estudio de la isquemia aguda dentro de las 6hs de instalado el cuadro, mientras que la RM convencional y la TC, muestran una sensibilidad del 58% y 40% respectivamente. [1]

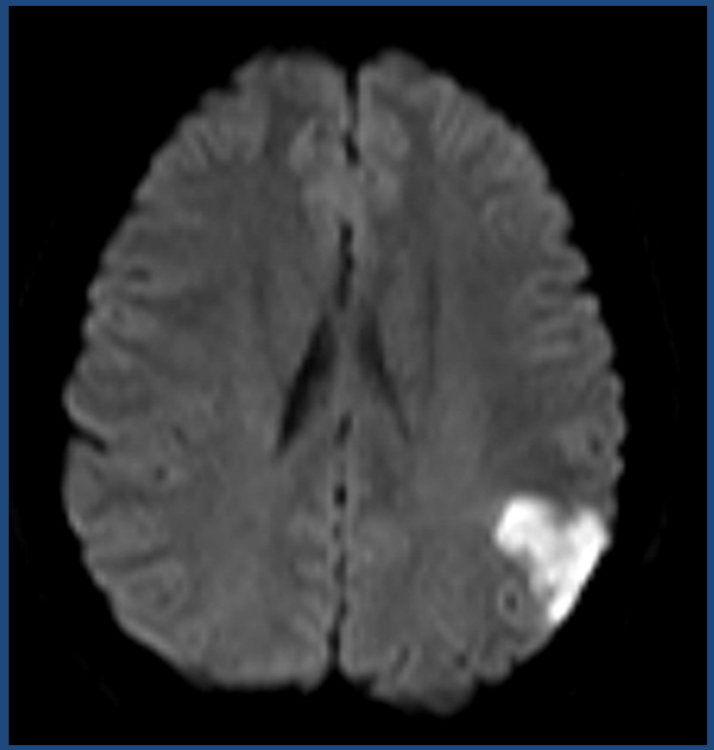

Imagen de DWI en un paciente con ACV de 2 horas de evolución.

Difusión en isquemia cerebral aguda

En la fase inicial de la isquemia (minutos u horas) existe alteración en la bomba de Na/K que ocasiona edema citotóxico. Esto lleva a restricción en el movimiento de agua que se refleja como una hiperintensidad en DWI e hipointensidad en ADC en el territorio involucrado por la isquemia, antes de que pueda detectarse mediante otro método de imágenes.

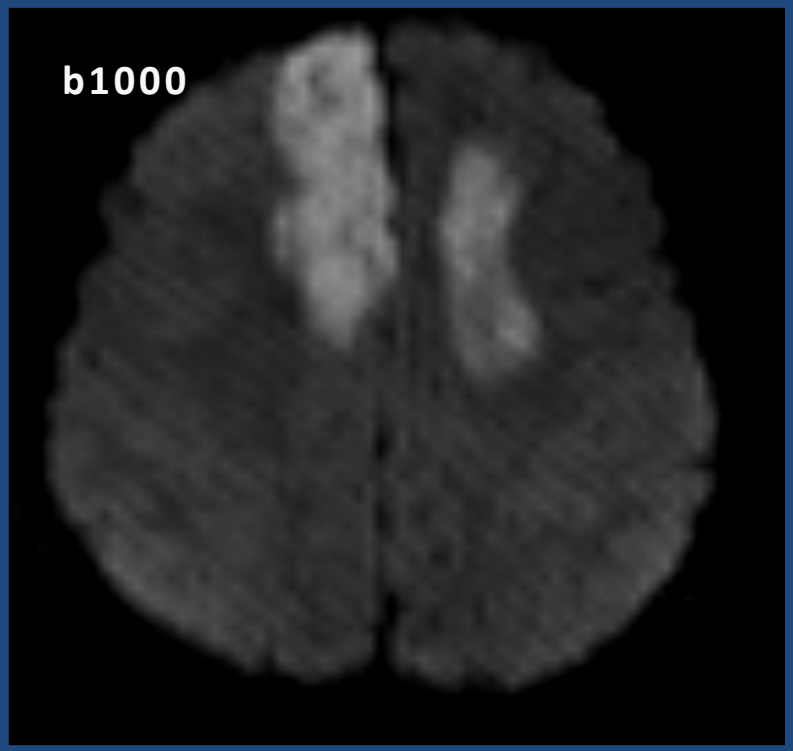

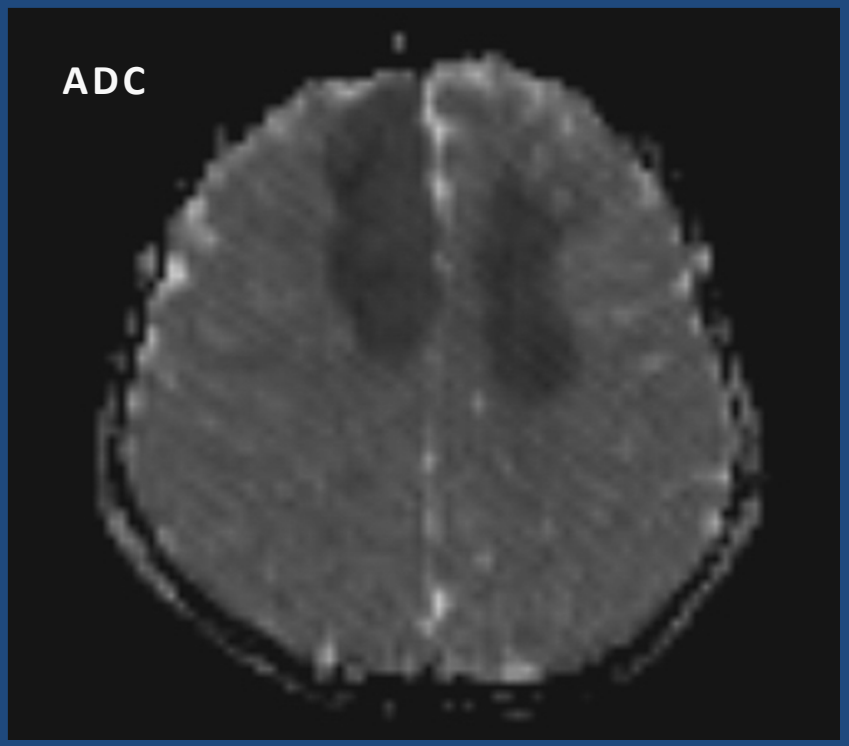

DWI en un paciente con un ACV de 4 horas de evolución.

Difusión en isquemia cerebral aguda

Durante la fase subaguda (3-21 días) hay una disminución progresiva en la intensidad de la señal en DWI debido a la aparición de edema vasogénico que permite mayor difusión de las moléculas de agua en el espacio extracelular.

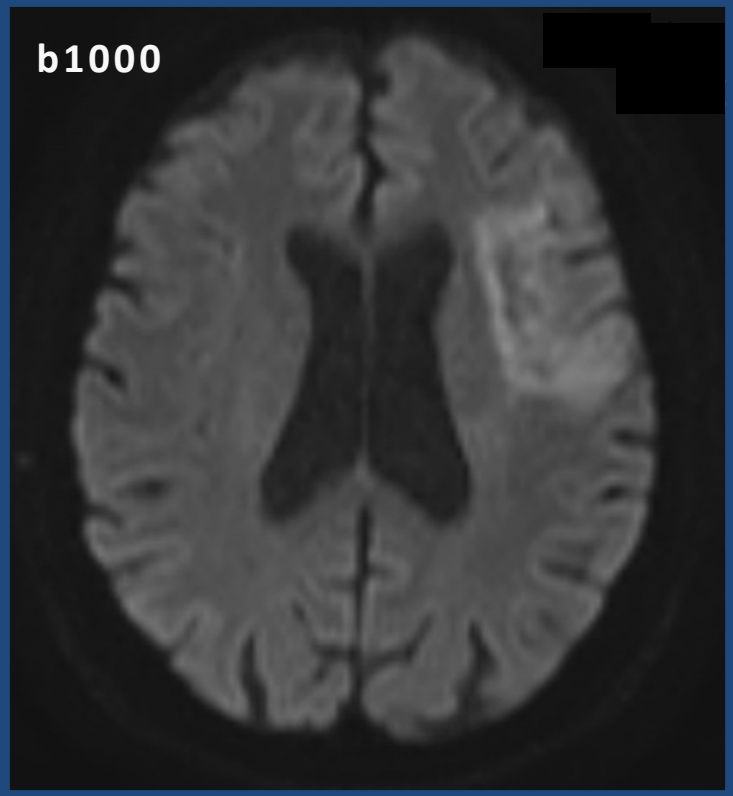

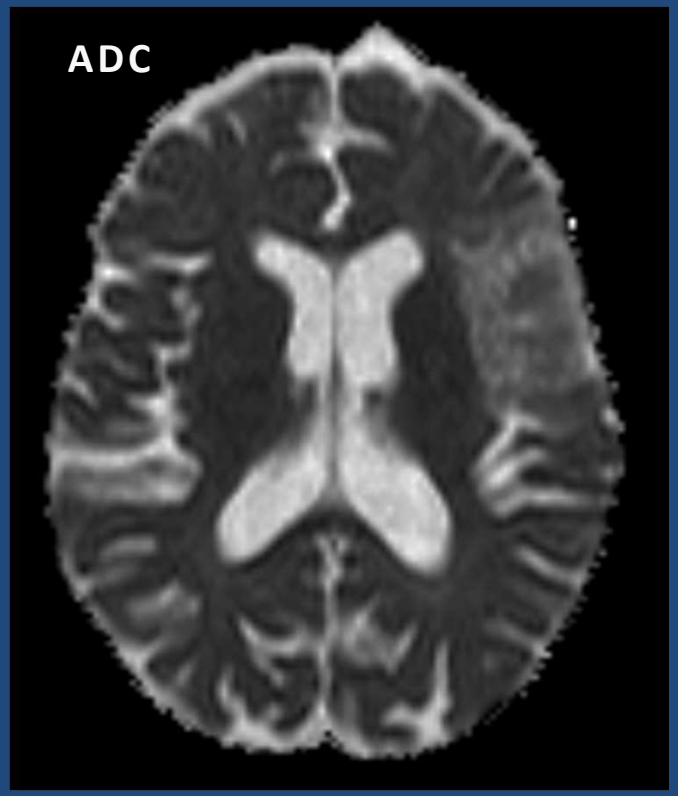

Imagen de DWI y ADC en un paciente con ACV de 6 días de evolución.

Difusión en isquemia cerebral aguda

En el caso de infartos hemorrágicos en DWI, se verán como imágenes en diana, con un halo periférico de restricción que representa el territorio infartado y una zona interna sin restricción representando el área líquida de sangrado.

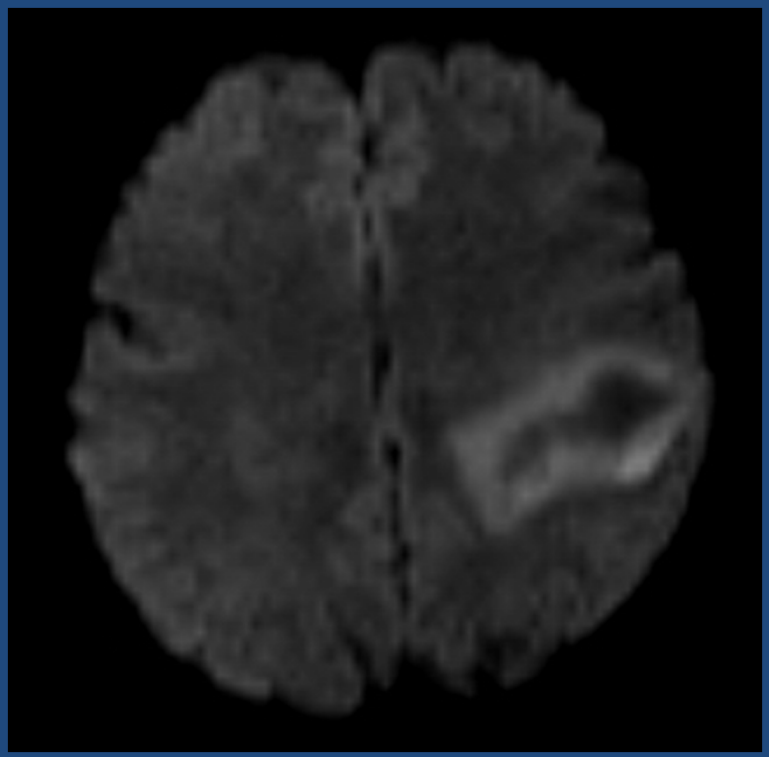

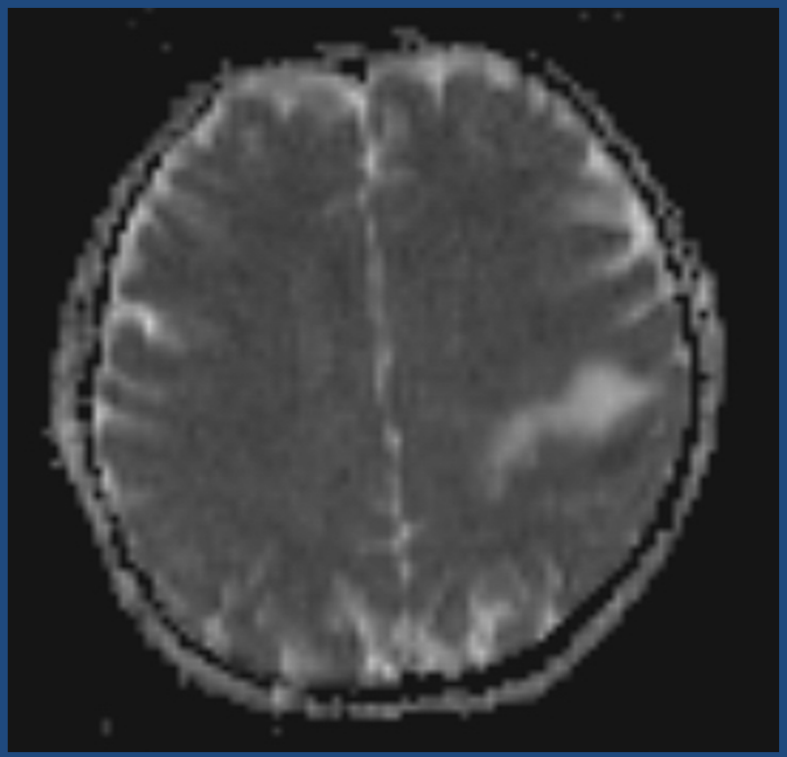

Imágenes de un paciente con un infarto hemorrágico de 7 días de evolución.

Difusión en isquemia cerebral crónica

Con la progresión del infarto a una fase crónica aparecen zonas de malacia que aumentan la difusión de las moléculas de agua, lo cual se traduce como zonas hipointensas en DWI e hiperintensas en ADC.

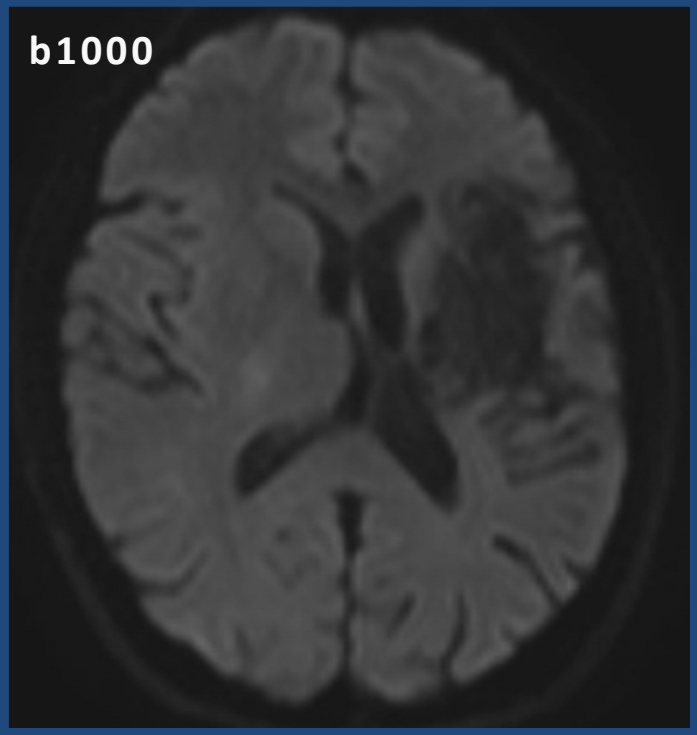

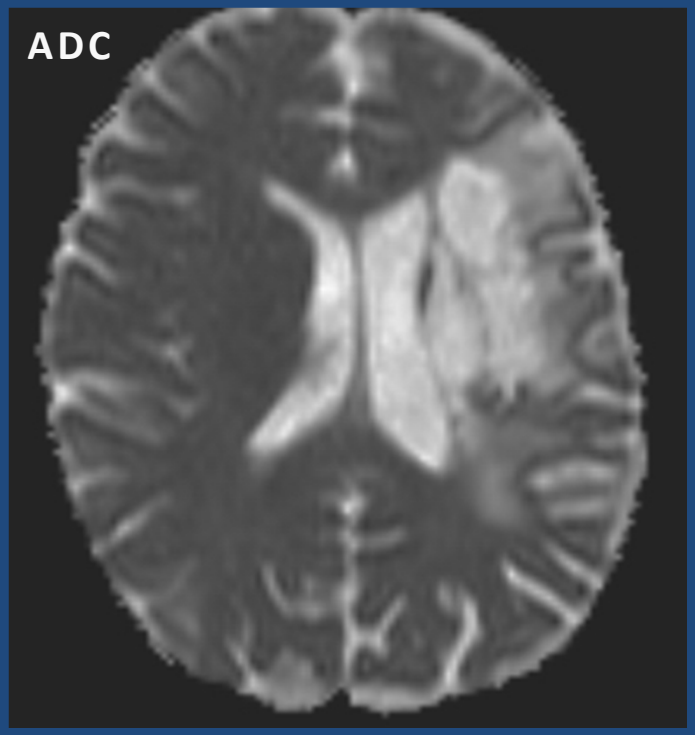

Imágenes de un paciente con un infarto en territorio de la ACM izquierda de 2 años de evolución.

Si bien los infartos crónicos son fácilmente identificables en las imágenes de RM convencionales, la difusión es de gran ayuda cuando hay un infarto reciente adyacente a uno antiguo.

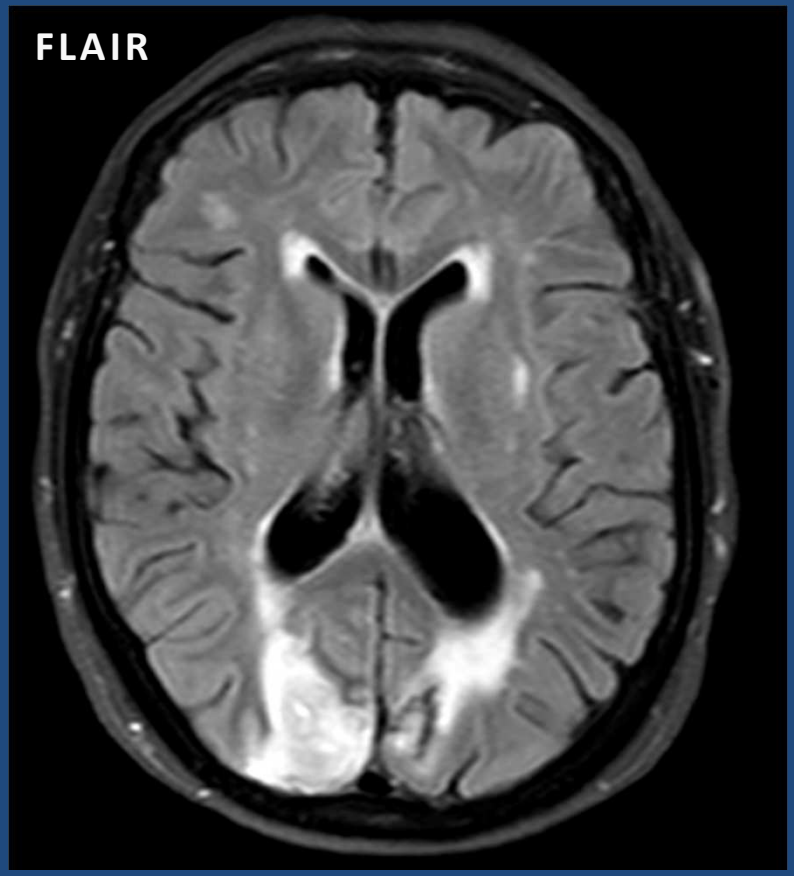

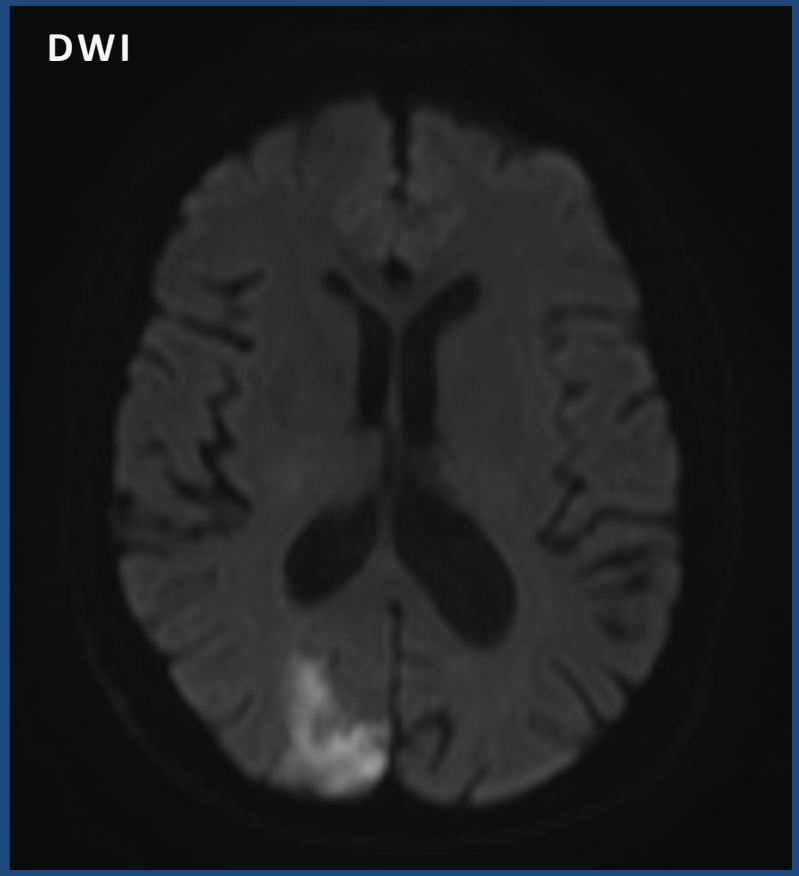

Paciente de 70 años que presentaba pérdida de la agudeza visual de ojo izquierdo de pocas horas de evolución. Las imágenes de difusión confirman la presencia de un infarto agudo en territorio de la ACP derecha, Las imágenes FLAIR demuestran varias lesiones isquémicas antiguas.

Conclusión

La difusión es una técnica muy útil para identificar lesiones isquémicas del SNC, así como también para determinar el periodo evolutivo de las mismas. Además, aporta información útil sobre el territorio vascular afectado.

Bibliografía

1. Mullins ME1, Schaefer PW, Sorensen AG, Halpern EF, Ay H, He J, Koroshetz WJ, Gonzalez RG.
CT and conventional and diffusion-weighted MR imaging in acute stroke.
Radiology. 2002 Aug;224(2):353-60.

2. Moseley, M. E., Kucharczyk, J., Mintorovitch, J., Cohen, Y., Kurhanewicz, J., Derugin, N., ... & Norman, D. (1990). Diffusion-weighted MR imaging of acute stroke: correlation with T2-weighted and magnetic susceptibility-enhanced MR imaging in cats. American Journal of Neuroradiology, 11(3), 423-429.

3. Arbelaez, A., Castillo, M., & Mukherji, S. K. (1999). Diffusion-Weighted MR Imaging of Global Cerebral Anoxia. American journal of neuroradiology, 20(6), 999-1007.

4. Schaefer, P. W., Grant, P. E., & Gonzalez, R. G. (2000). Diffusion-weighted MR imaging of the brain 1. Radiology, 217(2), 331-345.

5. Warach, S., Chien, D., Li, W., Ronthal, M., & Edelman, R. R. (1992). Fast magnetic resonance diffusion-weighted imaging of acute human stroke. Neurology, 42(9), 1717-1717.

6. Warach, S., Gaa, J., Siewert, B., Wielopolski, P., & Edelman, R. R. (1995). Acute human stroke studied by whole brain echo planar diffusion-weighted magnetic resonance imaging. Annals of neurology, 37(2), 231-241.

7. Londoño A, Arbeláez A, Ascencio JL. (2006). Utilidad de la resonancia magnética en el estudio del paciente con ataque cerebrovascular. Acta Neurol Colomb 2006;22:55-65.

8. Moritani, T., Ekholm, S., & Westesson, P. L. (2005). Diffusion-weighted MR imaging of the brain.

9. Beauchamp Jr, N. J., Ulug, A. M., Passe, T. J., & Van Zijl, P. C. (1998). MR diffusion imaging in stroke: review and controversies. Radiographics, 18(5), 1269-1283.

10. Soffia, P. (2009). Difusión por resonancia magnética: bases y aplicaciones oncológicas en órganos extracraneanos. Revista chilena de radiología, 15, 17-24.

11. Burdette, J., Ricci, P., Petitti, N., & Elster, A. (1998). Cerebral infarction: time course of signal intensity changes on diffusion-weighted MR images. AJR. American journal of roentgenology, 171(3), 791-795.