

Una causa frecuente de disfagia poco sospechada

Dres. Jimena Carpio, Estefanía Insaurrealde,
Javier Vallejos, Vanesa Tujsnaider

Lugar: Diagnóstico Maipú. Buenos Aires,
Argentina.



Introducción

- La dificultad para deglutir, disfagia, es normalmente un síntoma de enfermedad subyacente del esófago o de los órganos vecinos al mismo. En la práctica clínica, la sospecha suele ser un trastorno funcional de causa neurológica o alguna causa obstructiva por patología orgánica, entre otras. La enfermedad degenerativa de la columna vertebral cervical con osteofitos prominentes que comprimen el tubo digestivo, es una causa de disfagia poco sospechada.

Objetivos

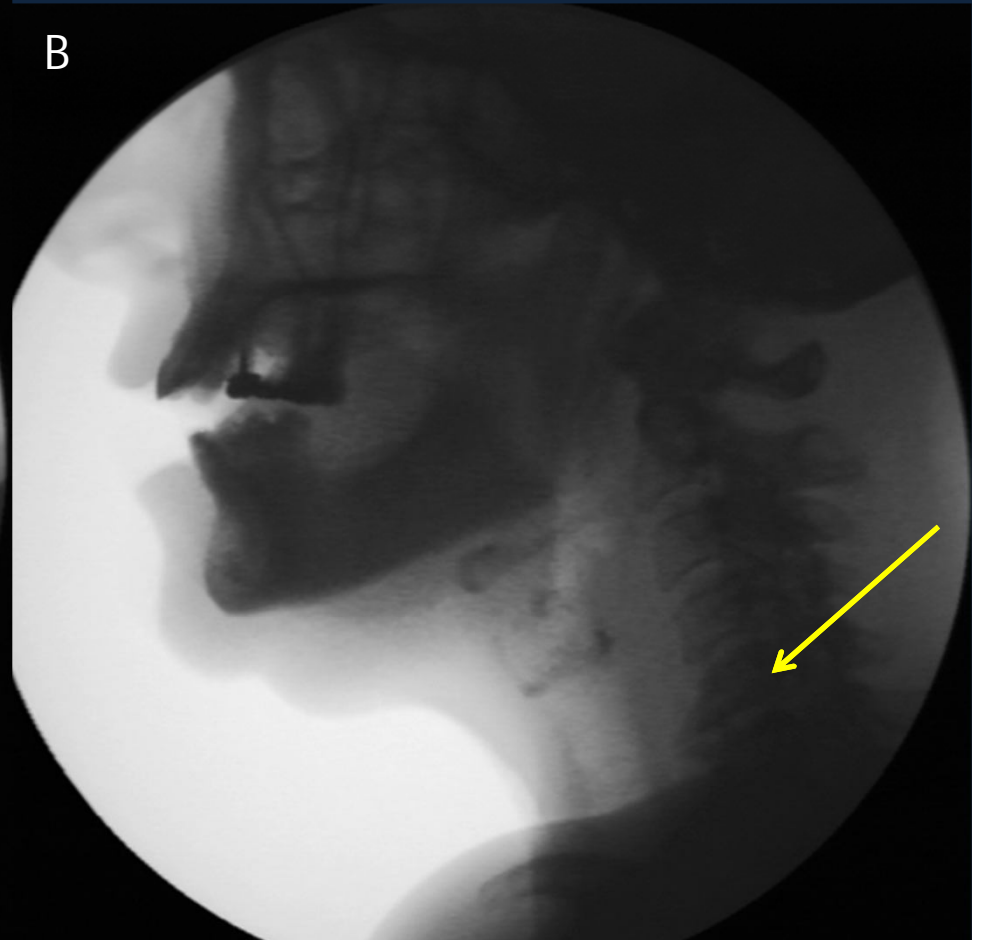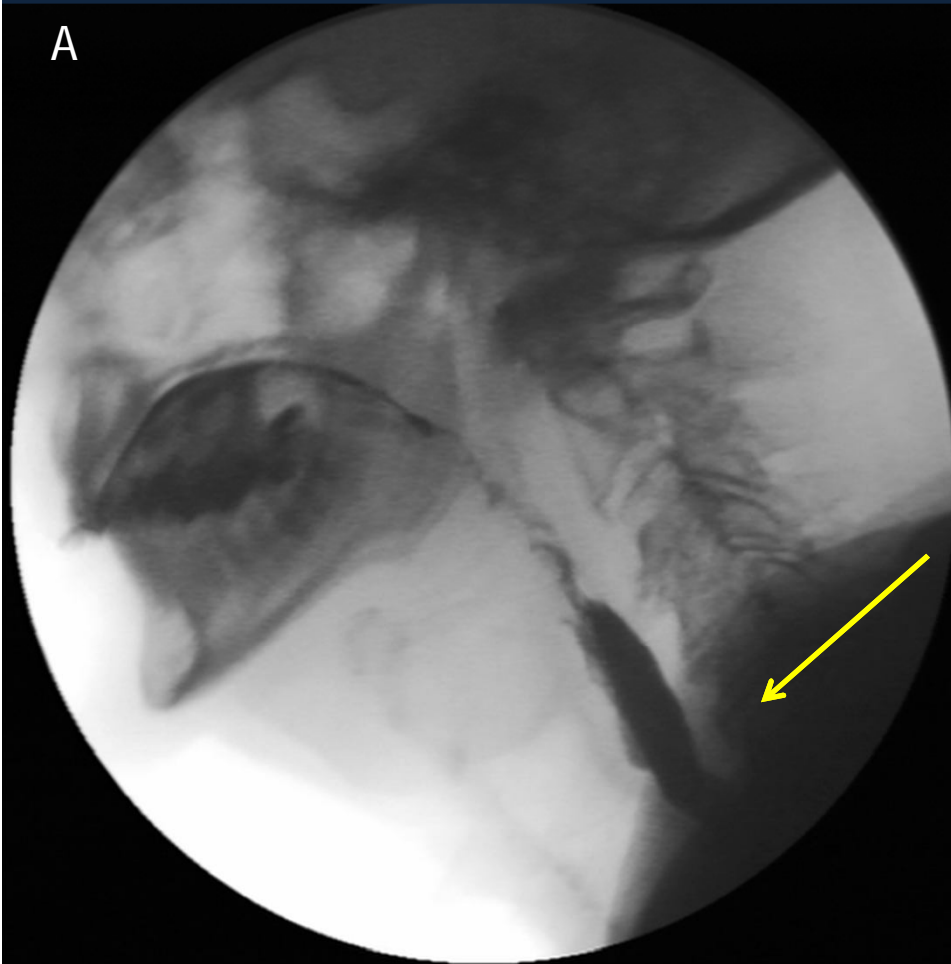
- Evaluar la incidencia de la impronta osteofitaria cervical en el esófago en pacientes con disfagia que se realizaron estudios de videodeglución.

Materiales y métodos

- Se analizó retrospectivamente 274 pacientes que se realizaron estudios de video-deglución en nuestra institución.
- Se administró material de contraste por vía oral con tres diferentes consistencias (sólido, semisólido y líquido) con sulfato de bario y se evaluó el mecanismo de deglución.

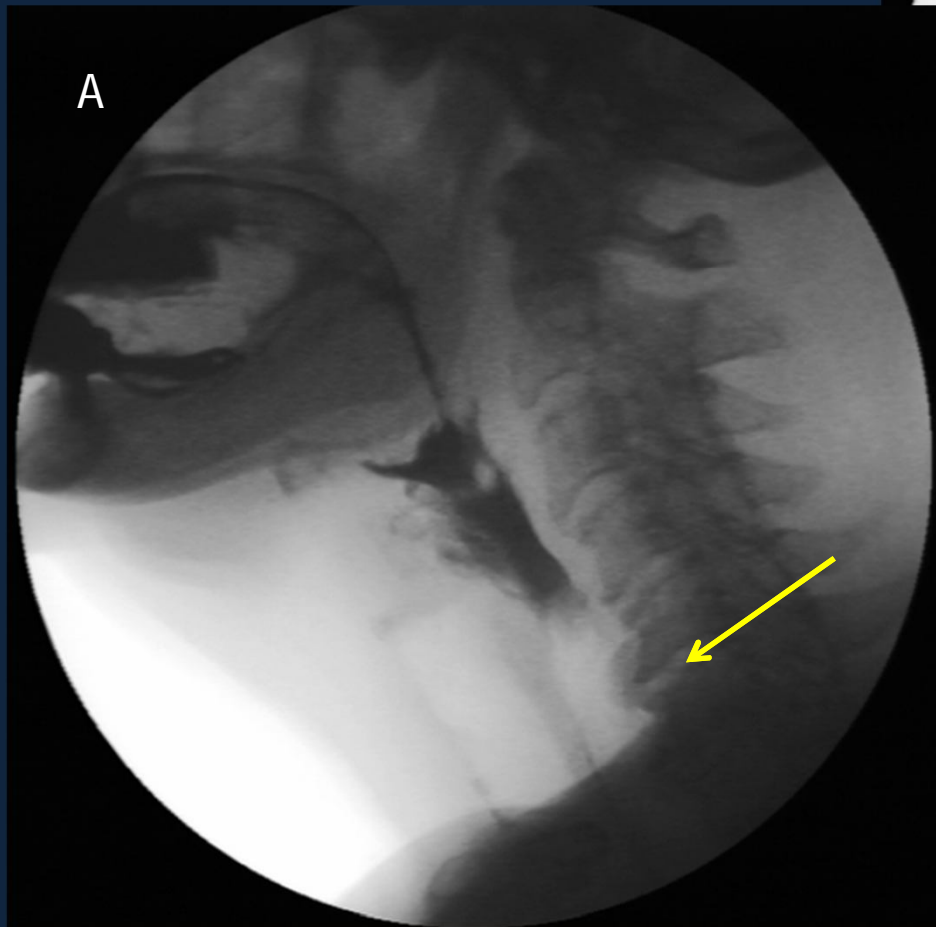
Resultados

- De los 274 pacientes estudiados, 203 (74%) consultaron por disfagia. En este grupo de pacientes, 21 (10,5%) de ellos presentaron impronta osteofitaria cervical como único hallazgo patológico en el estudio radiológico.



Figuras A y B Capturas de estudio de videodeglución que muestra impronta osteofitaria la cual genera un desplazamiento del bolo alimenticio.

Figura A- Osteofito a nivel C5-
C6 desviando el pasaje del
alimento.



B

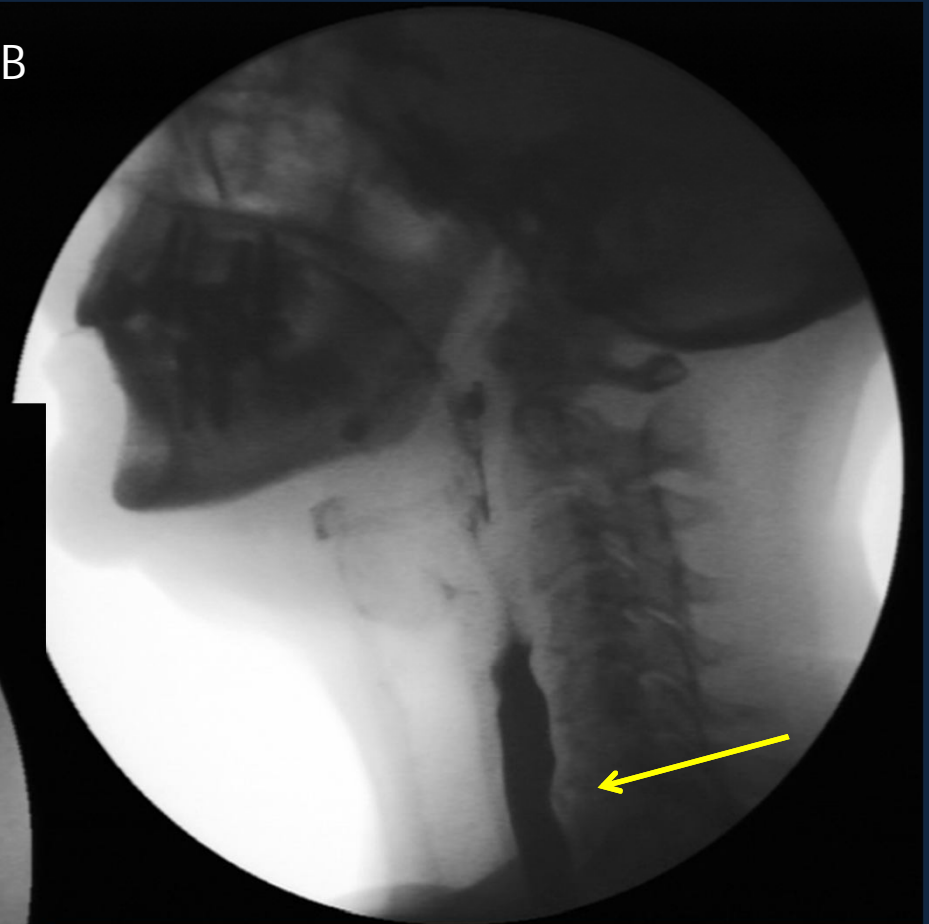
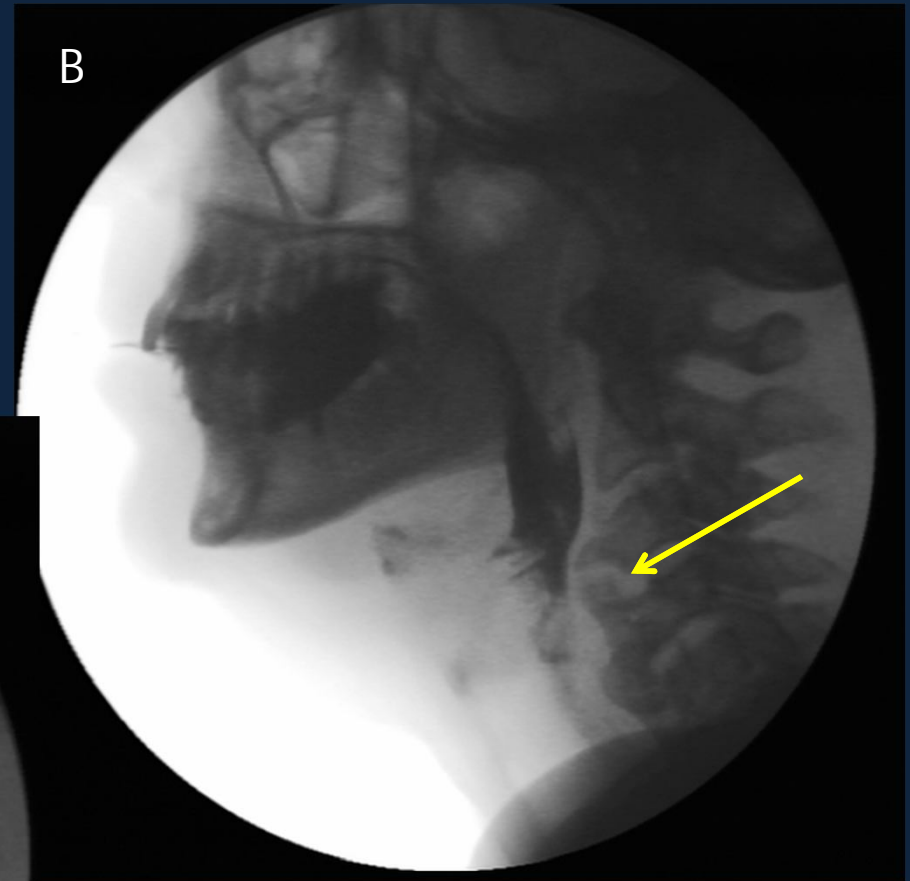
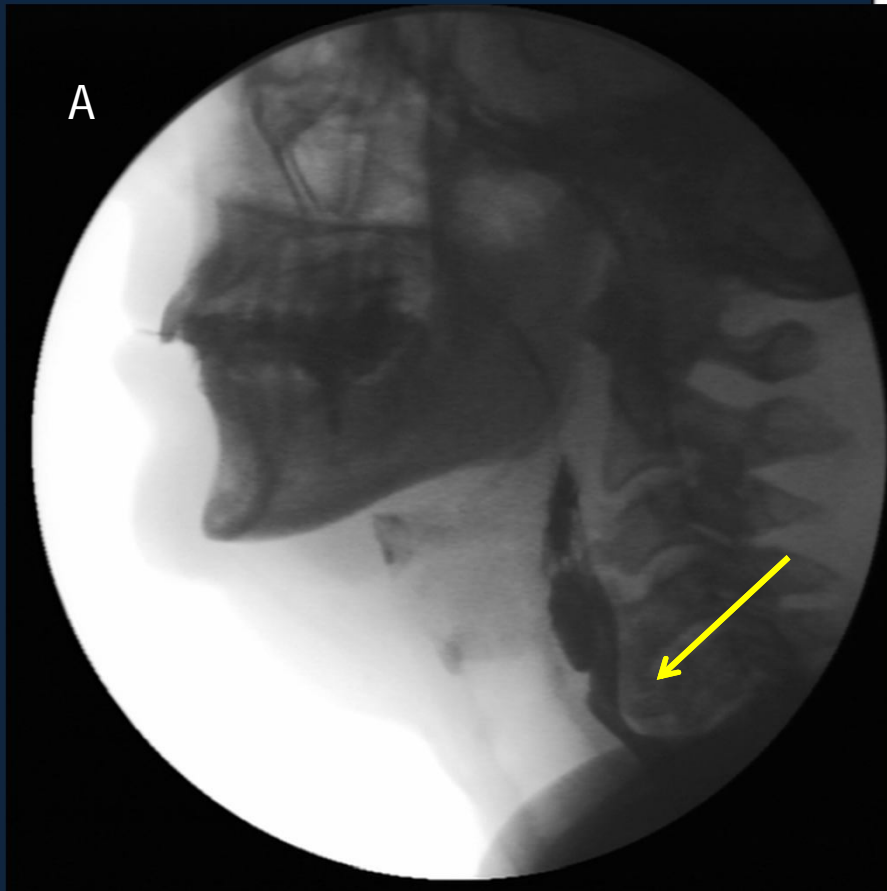
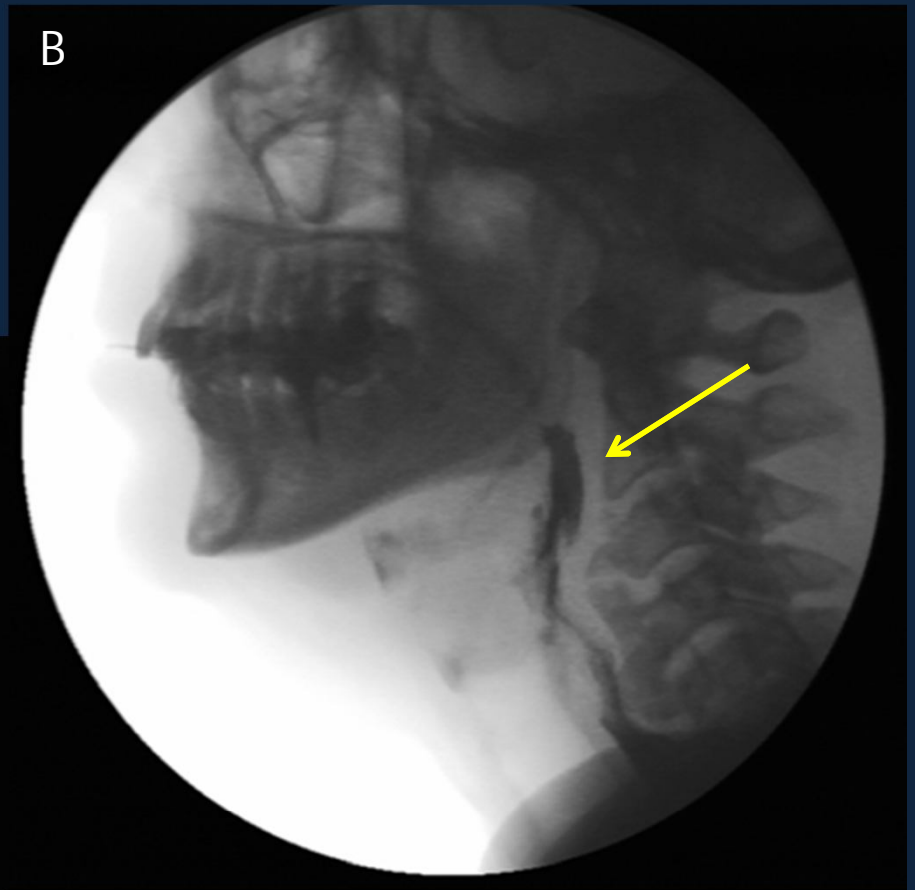
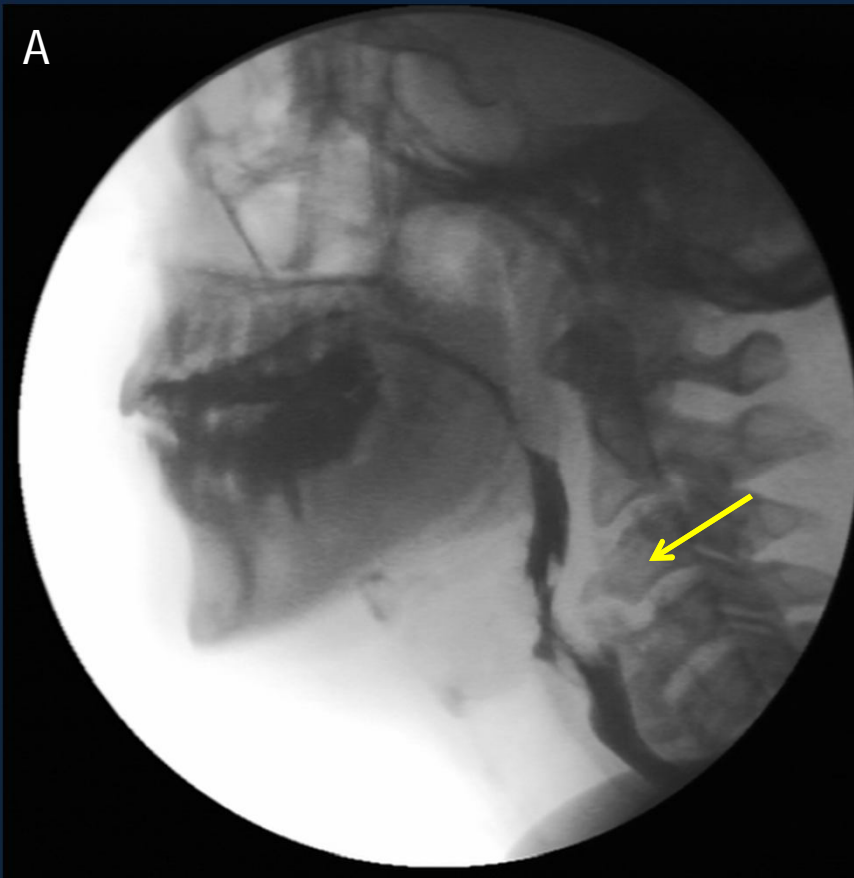


Figura B- Impronta
osteofitaria a nivel C6-C7

Figuras A y B Capturas de estudio de videodeglución que muestra Osteofitos cervicales, que ejercen Compresión mecánica del esófago evitando correcto vaciamiento.



Figuras A y B Capturas de estudio de videodeglución que muestra presencia de osteofitos a nivel C3-C4 y C4-C5 con prominente impronta esofágica siendo esta la única condición patológica evidenciada.



Enfermedad de Forestier

- “Hiperostosis esquelética idiopática difusa”
- Se trata de una enfermedad reumatológica sistémica que implica la existencia de una calcificación llamativa del LLCA y ausencia de otros cambios degenerativos.
- Los síntomas más comunes son la disfagia y, menos frecuentemente, la disnea, secundarios éstos a una compresión mecánica del esófago y la tráquea.

Conclusión

- De los pacientes con disfagia estudiados en nuestra institución, el 10% presentan osteofitos cervicales como único hallazgo patológico, y probablemente relacionado con el síntoma.
- Este hallazgo no debe ser ignorado en los estudios radiológicos.

Bibliografía

- Resnick D, Shaul SR. Diffuse idiopathic skeletal hyperostosis: Forestier disease with extraspinal manifestations. *Radiology* 1975;115: 573.
- Rodríguez Asensio J, Rodríguez Rosell MV, Mato Díaz C. Dysphagia in cervical hyperostosis of Forestier's disease. *An Otorrinolaringol Ibero Am* 2002;29(2): 135-41.
- Landenheim SE, Marlowe FI. Dysphagia secondary to cervical osteophytes. *Am J Otolaryngol* 1999;20:184-9.
- Uppal S, Whearley AH. Transpharyngeal approach for the treatment of dysphagia due to Forestier's disease. *J Laryngol Otol* 2003; 113(4): 366-8.