

# PATELA ALTA POR RM: Nuestra experiencia.

Autores: Daher Cristian, Berrogain Carolina,  
Aiello Cecilia, Moguillansky Sergio.

Institución: Clínica Moguillansky. Neuquén. Argentina.



# Introducción:

- La patela alta es uno de los factores etiológicos más importante de inestabilidad fémoro-patelar.
- El tendón patelar anormalmente alto provoca un conflicto en la entrada de la patela a la tróclea y subluxación lateral.<sup>(3)</sup>
- La medida más usada es el índice de Insall-Salvati.

# Objetivos

- Determinar en base a nuestra experiencia, qué porcentaje de pacientes que concurre a la realización de una RM de rodilla presentan patela alta a través de medidas realizadas según el índice de Insall-Salvati redefinido, tenga o no relación con el motivo de consulta.

# Patela alta

- La patela alta es considerada un factor predisponente para el desarrollo de dolor fémoro-patelar.
- Se asocia también a luxación patelar, condromalacia y derrame articular.
- Muchos métodos son usados para determinar su presencia. Insall y Salvati fueron los primeros en establecer un índice en radiografías en proyección lateral.

# Índice Insall-Salvati

- Es la técnica de medición más utilizada.
- No depende del grado de flexión de la rodilla.<sup>(4)</sup>
- Contempla la relación entre la longitud del tendón patelar (LT) y la longitud de la patela (LP).
- $LT/LP > 1,2$  y  $< 0.8$  definen patela alta y baja respectivamente (Fig. 1).
- Shabshin y col. redefinieron el índice para imágenes de RM sagitales:  $> 1,5$  y  $< 0,74$  respectivamente <sup>(1,6,7)</sup> (Fig. 2).

# Índice Insall-Salvati

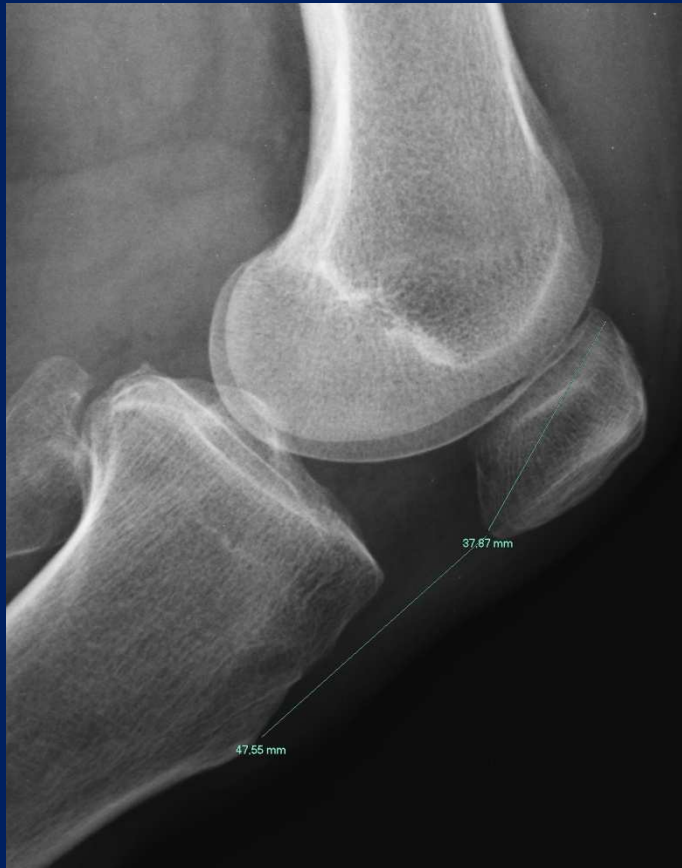

Fig. 1: Rx rodilla izq. perfil.  
LT/LP:44,55/37,67: 1,26

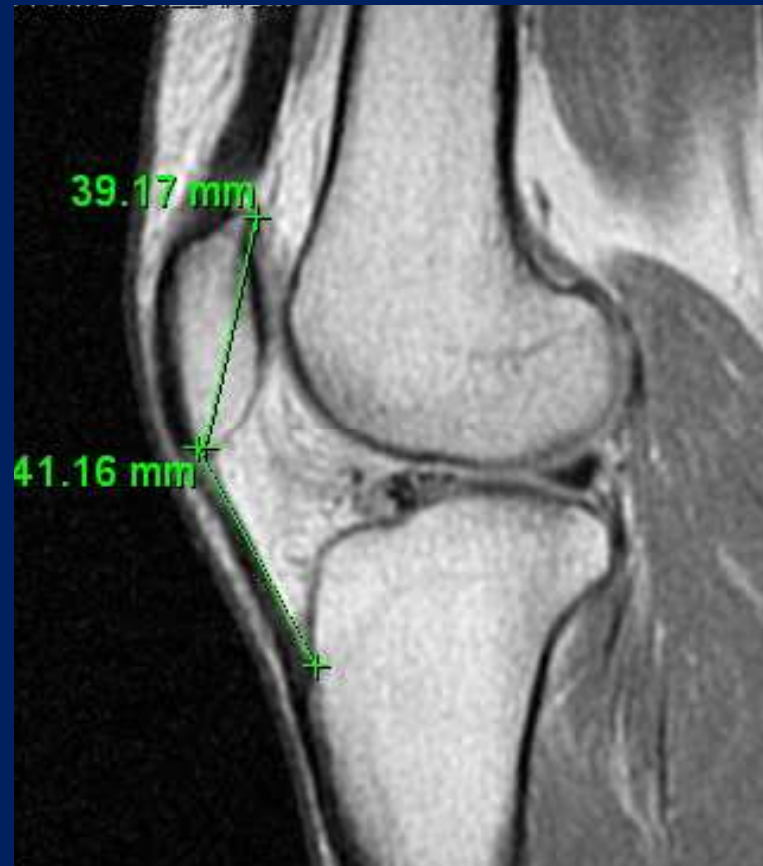

Fig. 2: RM rodilla der. sag. DP.  
LT/LP:41,16/39,17: 1,05

# Materiales y Métodos

- Se evaluaron retrospectivamente 698 pacientes de ambos sexos y sin preferencia etaria.
- Se utilizaron resonadores (GE) de alto (1.5 Tesla) y bajo (0.23 Tesla) campo.
- Las medidas fueron tomadas en secuencias DP sagitales, en la línea media de la patela.

# Materiales y Métodos

- Las medidas obtenidas fueron: la longitud del tendón patelar (LT) y de la patela (LP).
- Se utilizó el índice de Insall-Salvati redefinido por Shabshin y col para RM.
- No se tuvo en cuenta el grado de flexión de la rodilla.



# Resultados

- De los 698 pacientes evaluados, 222 fueron mujeres y 476 hombres.
- Las edades estaban comprendidas entre 12 y 82 años.
- La media del índice tendón:patela fue de 1,09.
- El valor mínimo encontrado fue de 0,69 y el máximo 1,61.
- De los 698 pacientes 4 evidenciaron patela alta (Fig. 3 y 4).
- Hubo predominio en mujeres.

# Patela alta

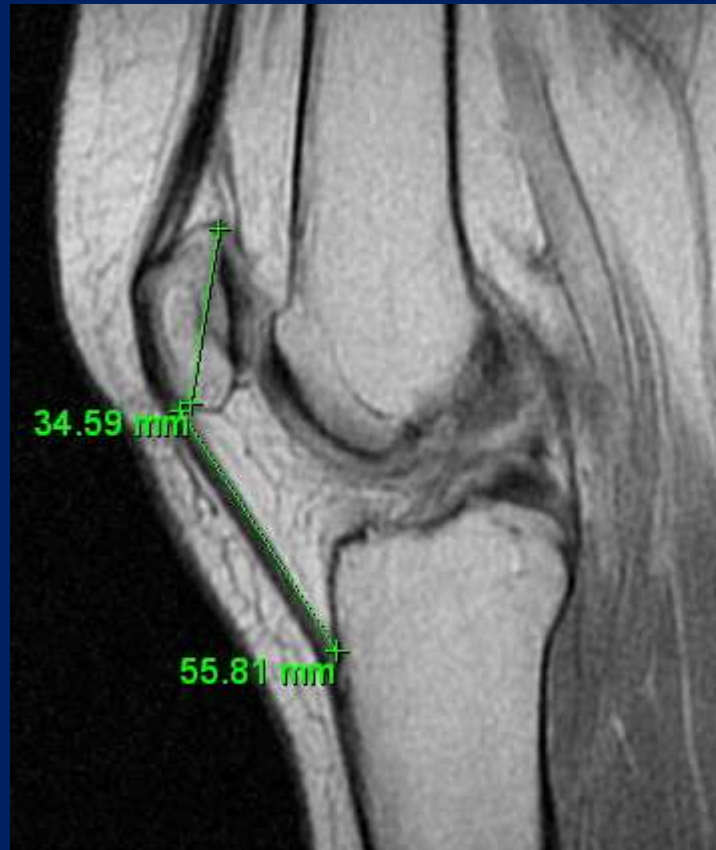

Fig. 3: Mujer de 30 años. Consulta por gonalgia. Sag. DP. LT:55,81 LP:34,64  
LT/LP: 1,61

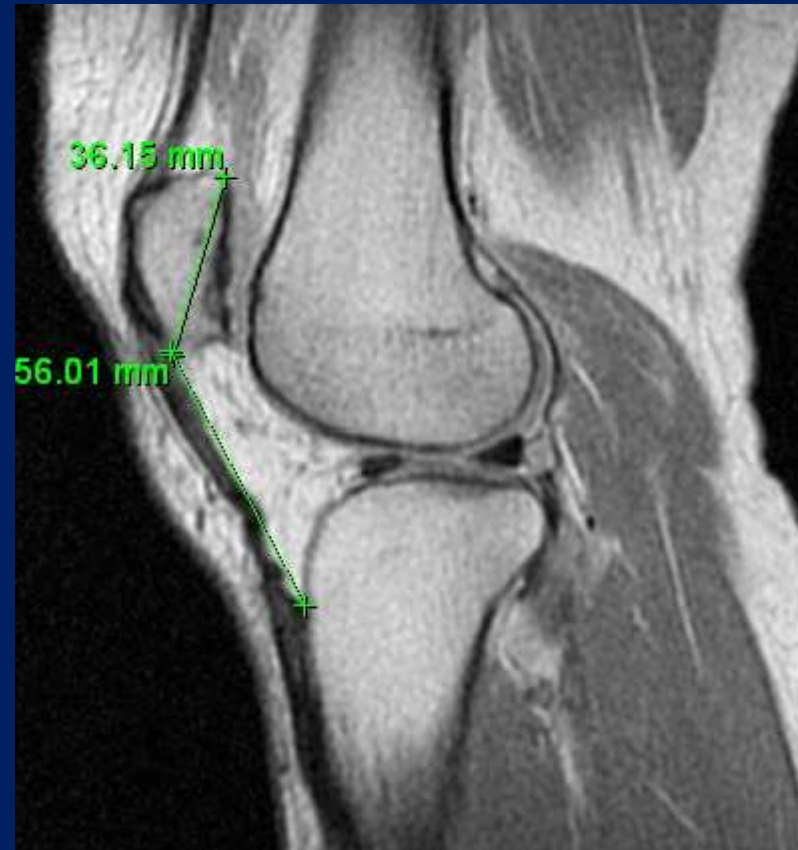

Fig. 4: Hombre de 43 años. Consulta por sme. meniscal. Sag. DP. LT: 56,1 LP:36,15  
LT/LP: 1,55

# Resultados

- Se encontraron 4 pacientes con un índice  $< 0,75$  en relación a patela baja (Fig. 5).
- Ninguno de ellos consultó por inestabilidad.
- Un factor que prestó a la confusión fue la medida de la LT cuando éste no está totalmente distendido. En este caso la longitud fue ignorada y se trazó una línea entre la inserción en la patela y la inserción tibial (Fig. 6).

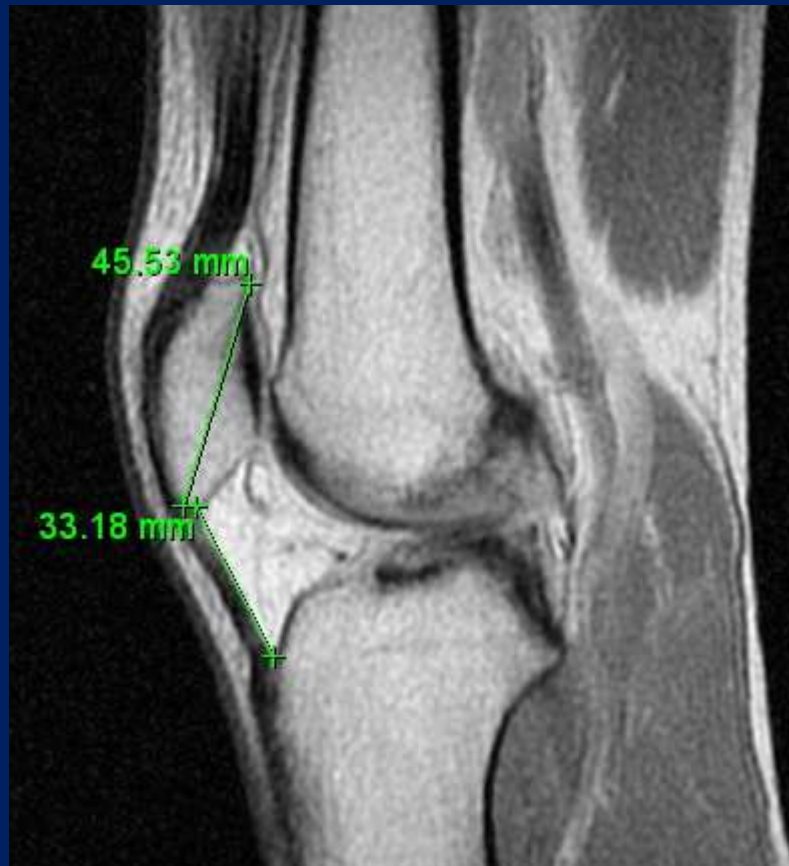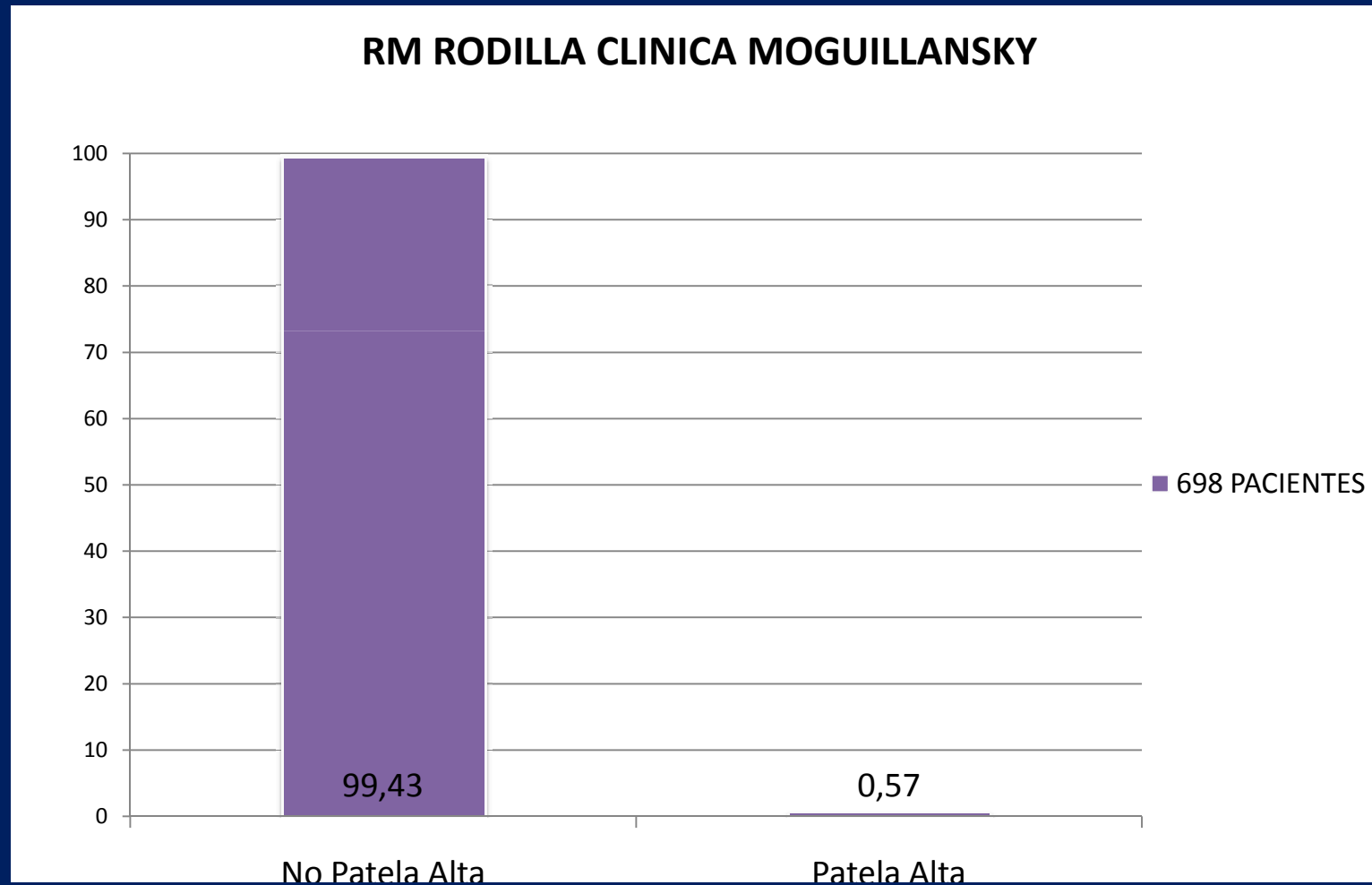


Fig. 5: Patela baja. Sag. DP. Paciente de 34 que consulta por traumatismo. LT/LP: 0,72

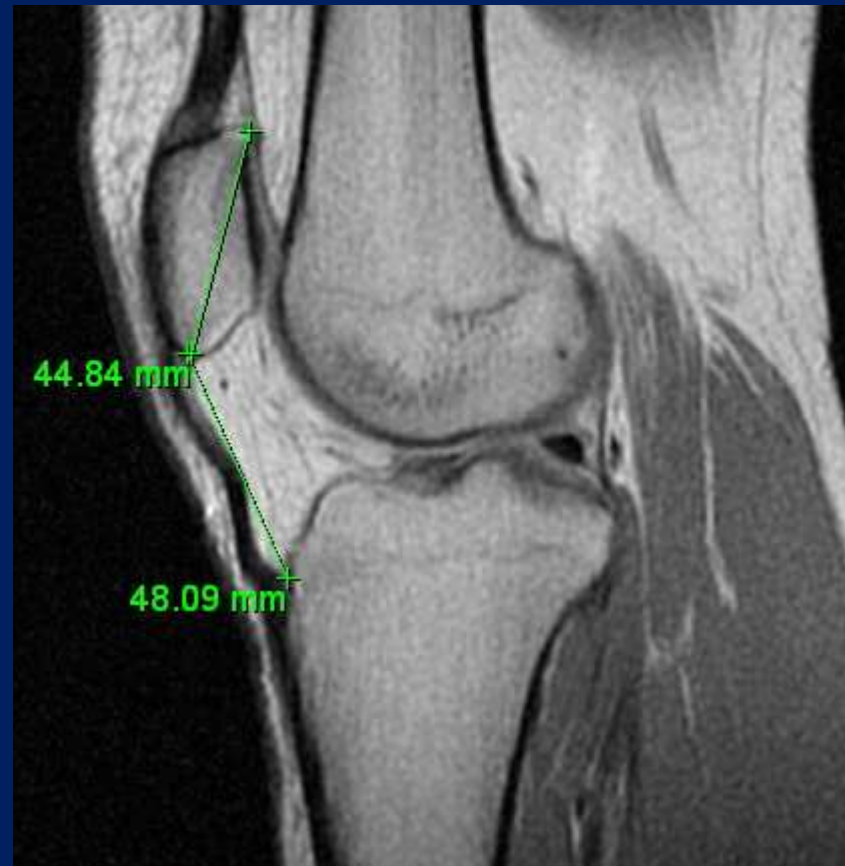

Fig. 6: Tendón patelar no distendido. Para la longitud del tendón se trazó una línea entre los puntos de inserciones. LT/LP: 1,07 Normal.

# Porcentaje de patela alta en la población analizada



# Conclusiones

- La relación tendón:patela puede ser obtenida en secuencias sagitales en estudios de RM.
- En nuestro servicio encontramos que el 0.57 % de los pacientes presentó patela alta debido a tendón patelar largo, porcentaje que coincide con la bibliografía consultada.
- Hubo predominio en mujeres.
- Ninguno de los pacientes con patela alta consultó por inestabilidad fémoro-patelar.

# Bibliografía

1. Vanhoenacker S, Parizel V. Magnetic resonance imaging of variants of the knee. Singapore Med J 2008; 49: 734-43.
2. Miller T, Staron R, Feldman F. Patellar Height on sagittal MR imaging of the knee. AJR 1996; 167: 339-41.
3. Miranda E, Muñoz S, Paolinelli P, et al. Estudio de imágenes de articulación patelofemoral: ¿en qué estamos?. Revista chilena de radiología 2010; 3: 101-15.
4. Ali S, Helmer H, Turk M. Patella alta: lack of correlation between patellochlear cartilage congruence and commonly used patellar height ratios. AJR 2009; 193:1361–6.
5. Diederichs G, Issever A, Scheffler S. MR Imaging of patellar instability: injury patterns and assessment of risk factors. Radiographics 2010; 30:961–81.
6. Shabshin N, Schweitzer M, Morrison W. MRI criteria for patella alta and baja. Skeletal Radiol 2004; 33:445–50.
7. Lee P, Chalian M, Carrino J, et al. Multimodality correlations of patellar height measurement on X-ray, CT, and MRI. Skeletal Radiol 2012 Mar 25. (Epub ahead of print).