

Evaluación de nódulos pulmonares múltiples mediante TC multislice

Saraví Migliore, María F; Marasco, María; Homar, María;
Benítez Verónica; Granero, Adriana; Romano, Carla
Hospital San Roque de Gonnet



Introducción

Comprenden diversos diagnósticos diferenciales. El método de elección es para su evaluación es la TC multislice. El primer diagnóstico diferencial a tener en cuenta son las metástasis. Generalmente se observan como nódulos pequeños, de bordes definidos, basales y subpleurales. Con escasa frecuencia presentan cavitaciones, calcificaciones o patrón retículo-nodulillar. Otras etiologías posibles son de origen de tipo infeccioso-inflamatorio y MAV

Objetivo

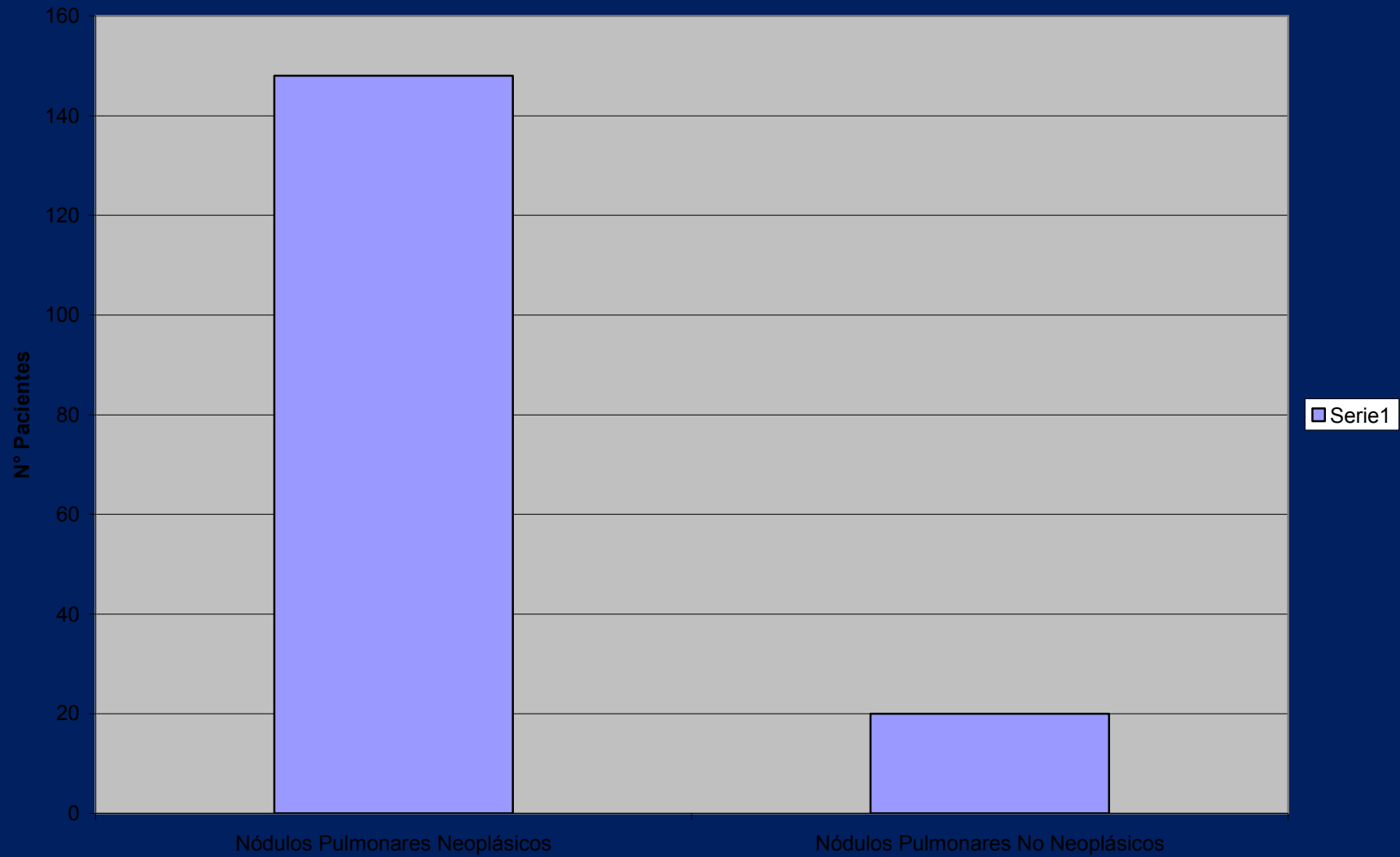
- Demostrar etiología y frecuencia de nódulos pulmonares múltiples hallados en los pacientes estudiados en el hospital San Roque de Gonnet, con un tomógrafo multislice de 6 detectores, y confrontarlo con datos bibliográficos

Resultados

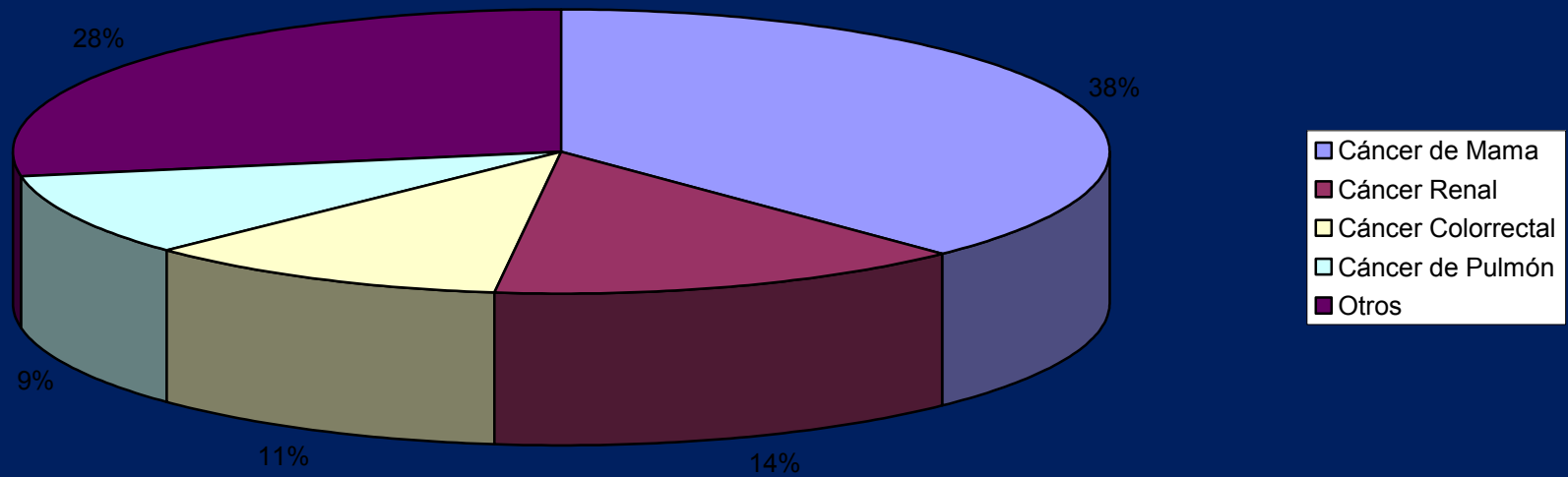
Las imágenes obtenidas aportaron:

- 168 pacientes (30% del total= 570) con NPM
- Clasificación:
 - Neoplásicos: 148 pacientes (88%)
 - No Neoplásicos: 20 pacientes (12%)

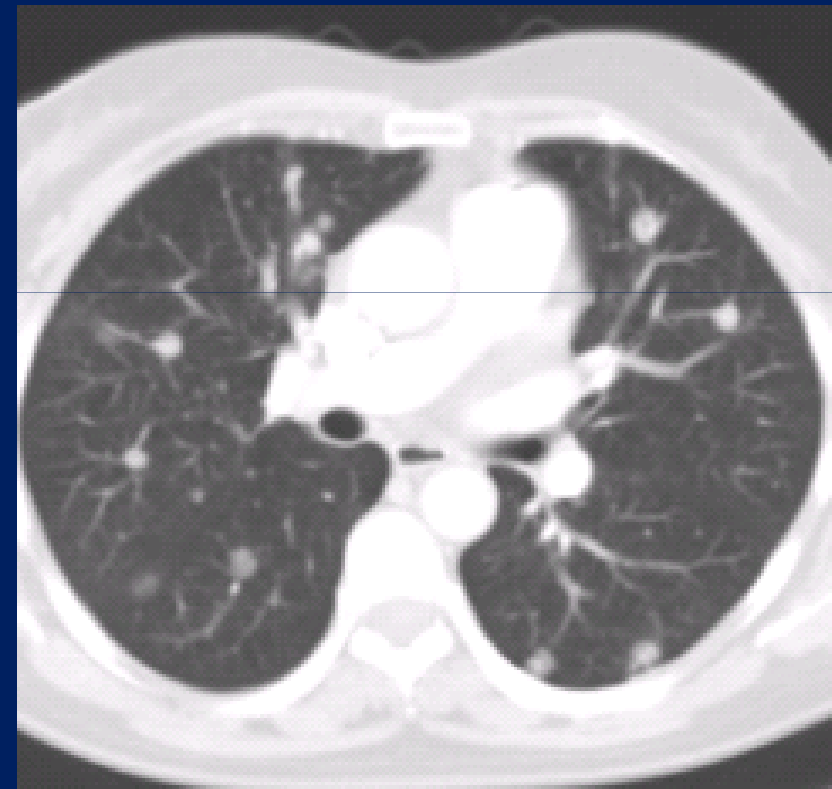
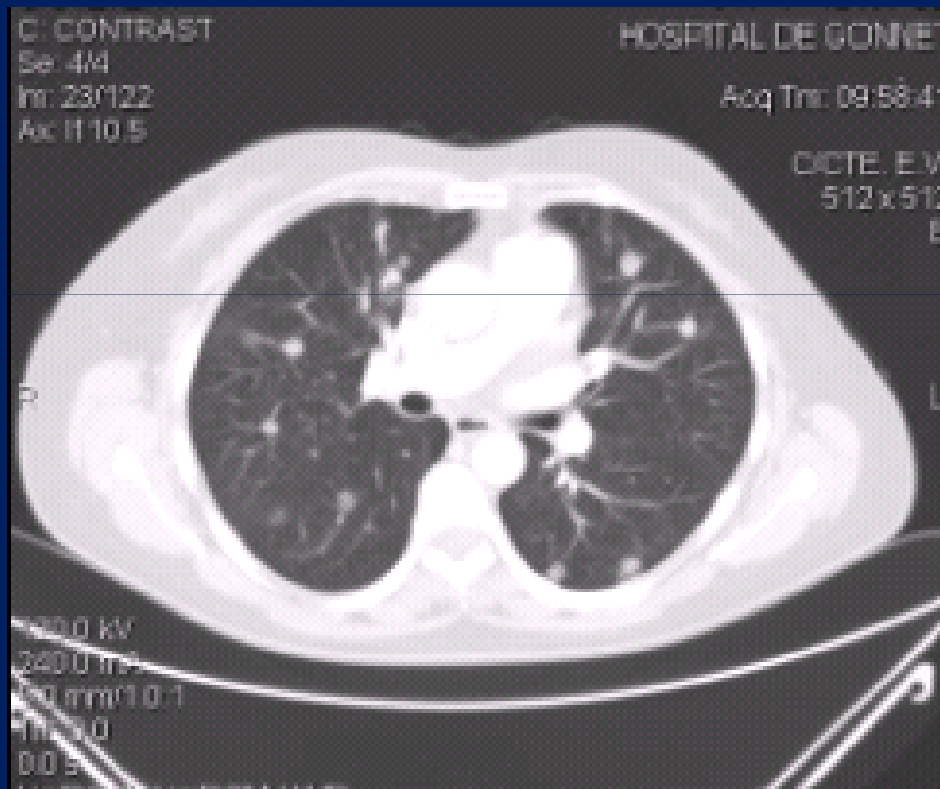
Nódulos pulmonares múltiples



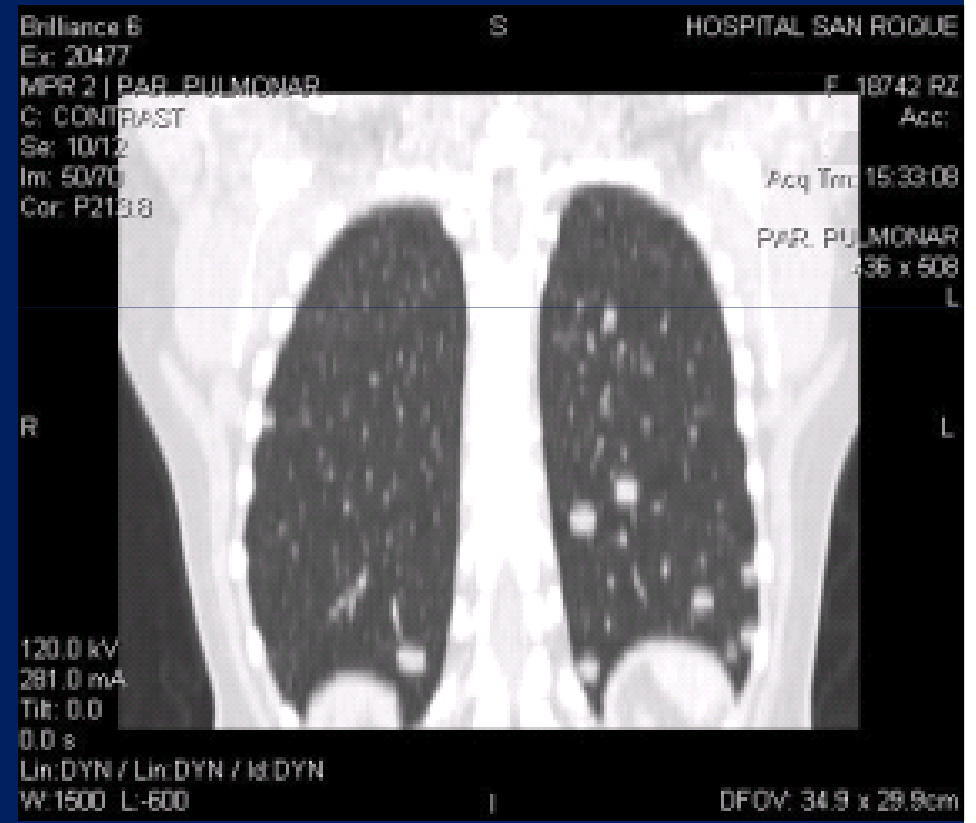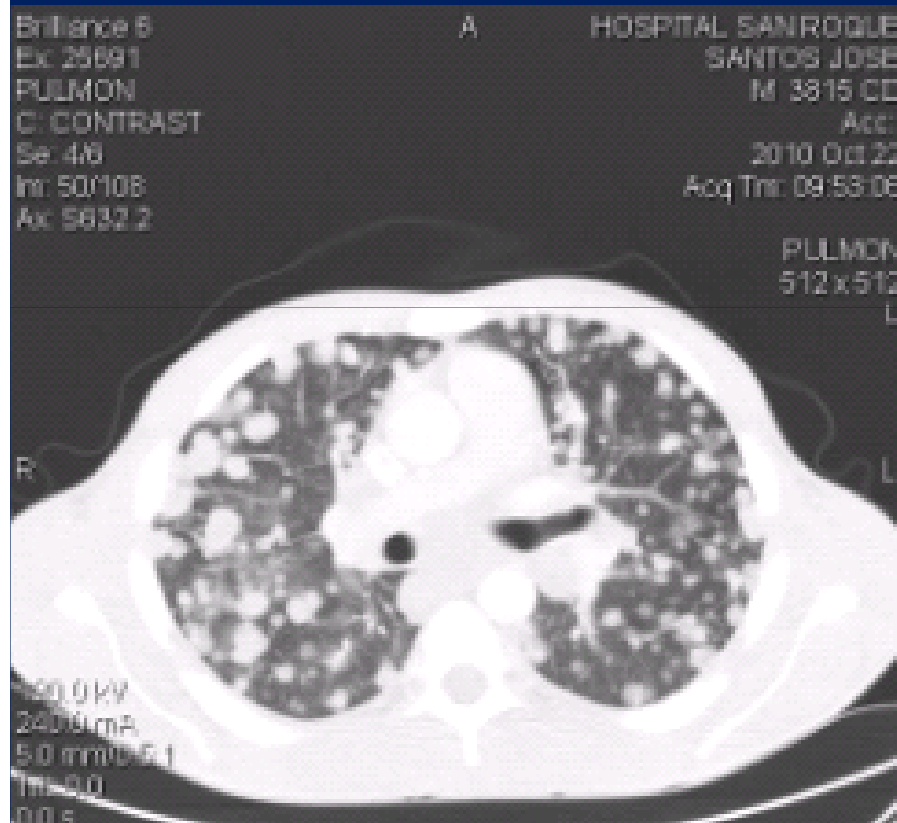
Nódulos de origen neoplásico



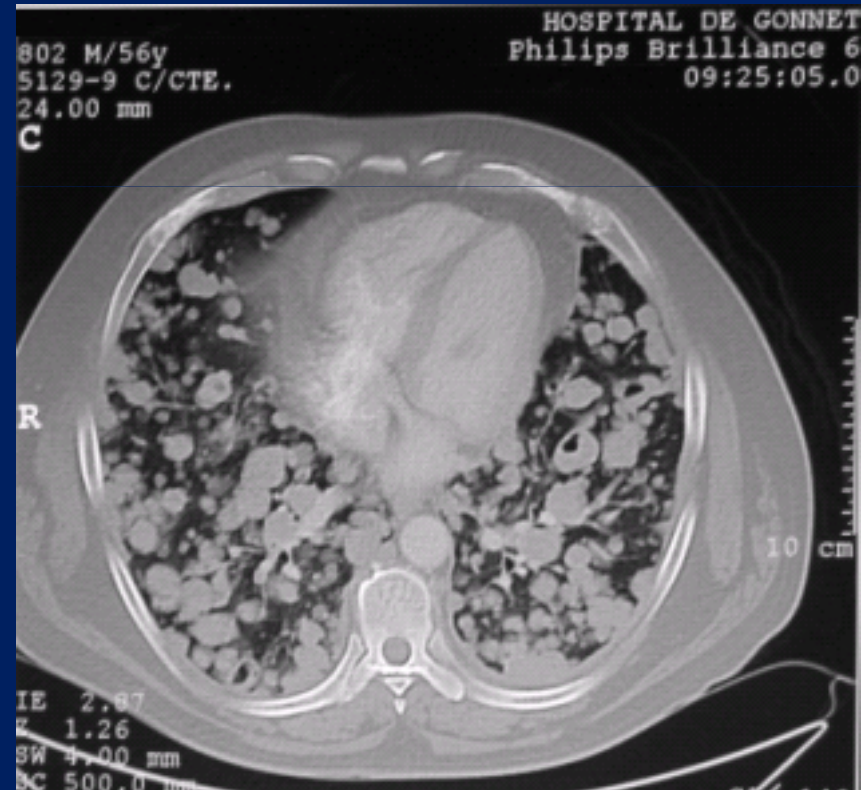
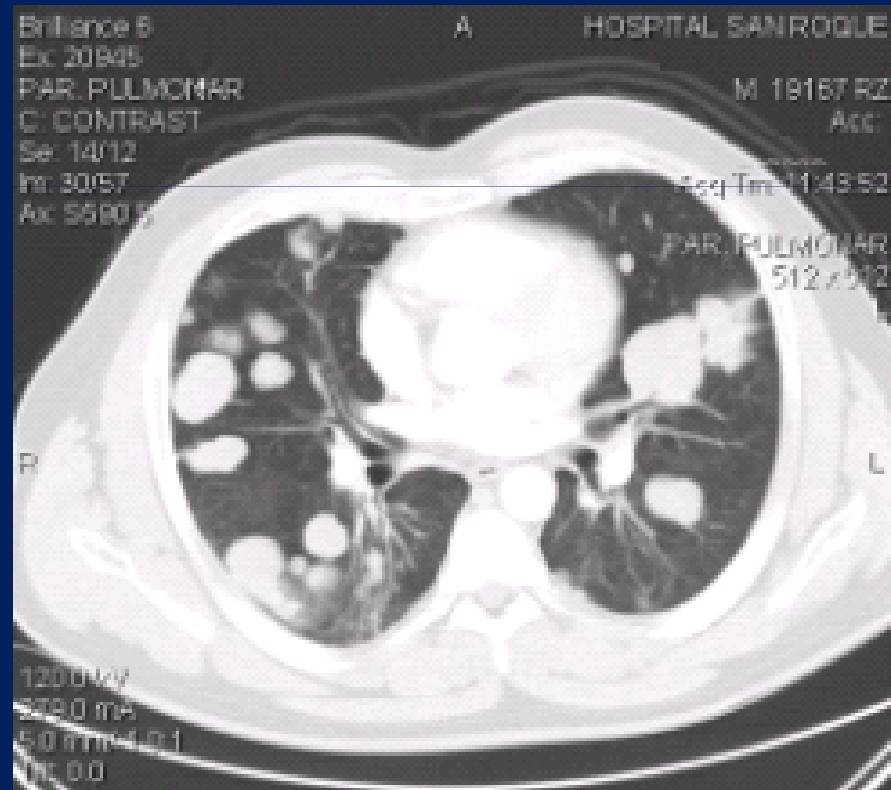
Metástasis de cáncer de mama (56 pacientes): Etiología más frecuentemente hallada



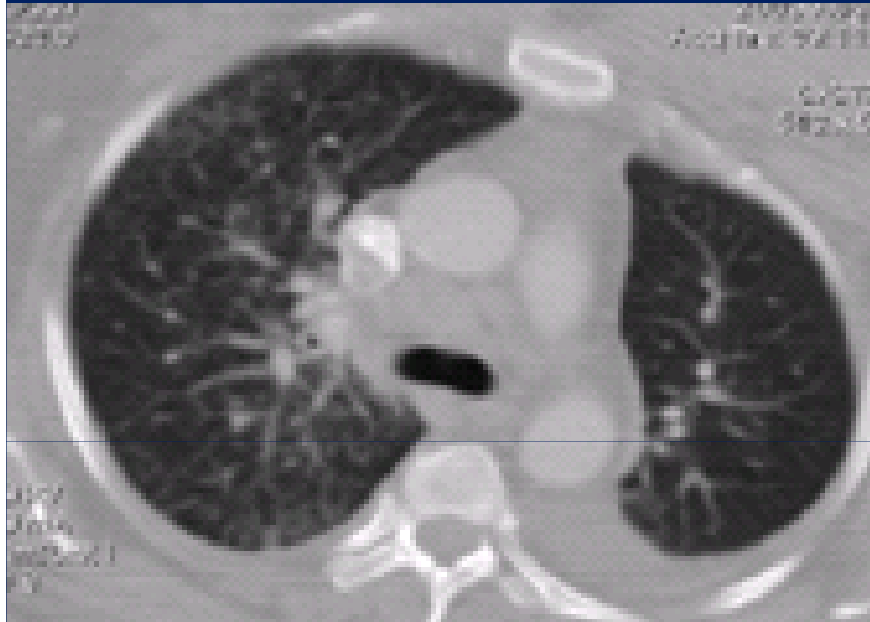
Metástasis de seminoma (4 pacientes) y leiomiosarcoma uterino (1 paciente)



Metástasis de cáncer de tráquea (1 paciente) y condrosarcoma mixoide de hueso políteo (1 paciente)

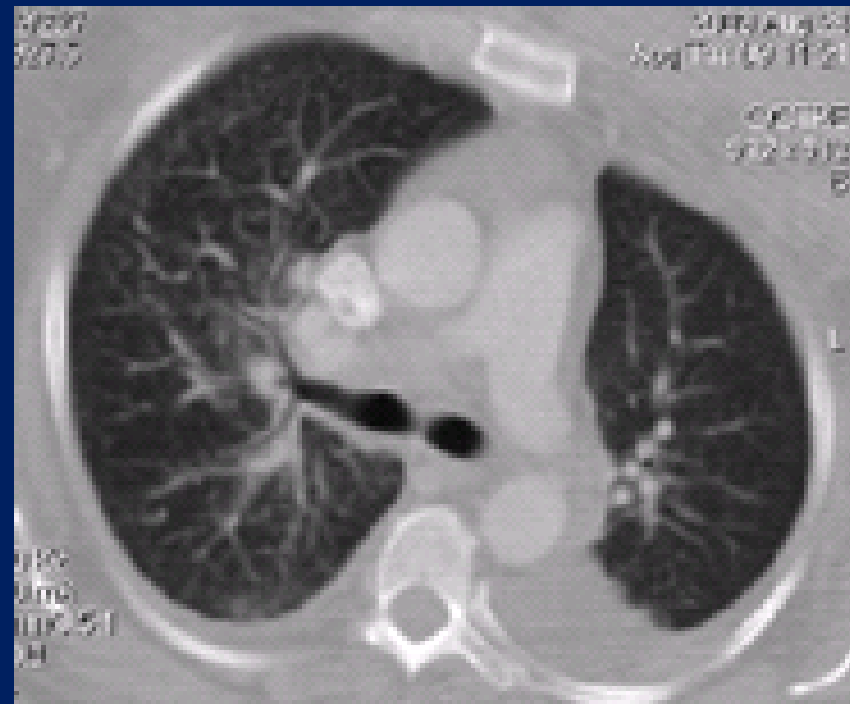


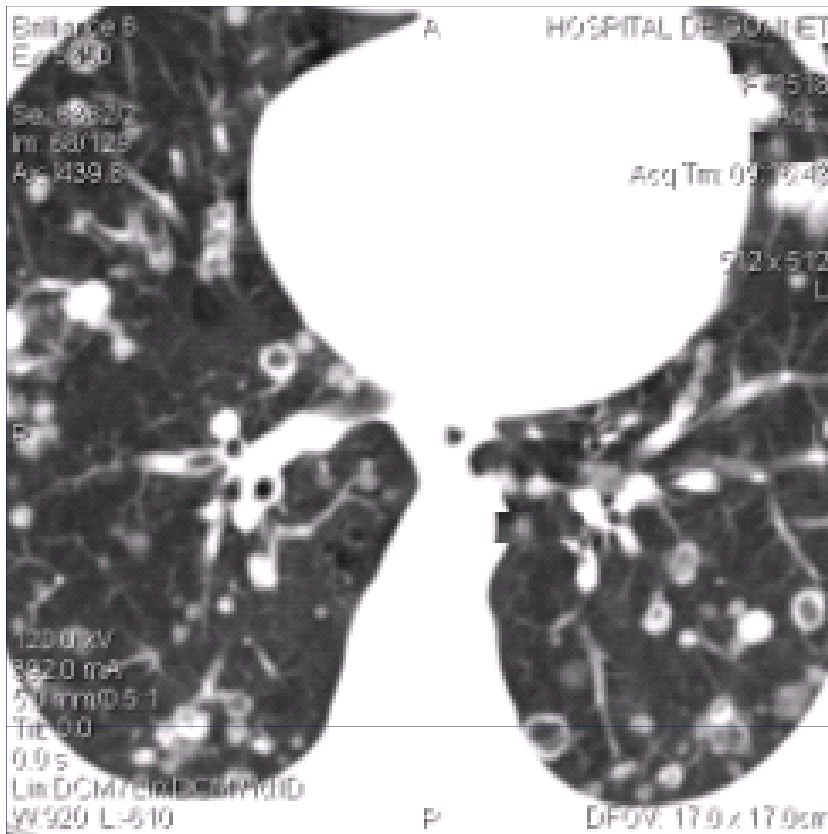
Características de nódulos de origen neoplásico:



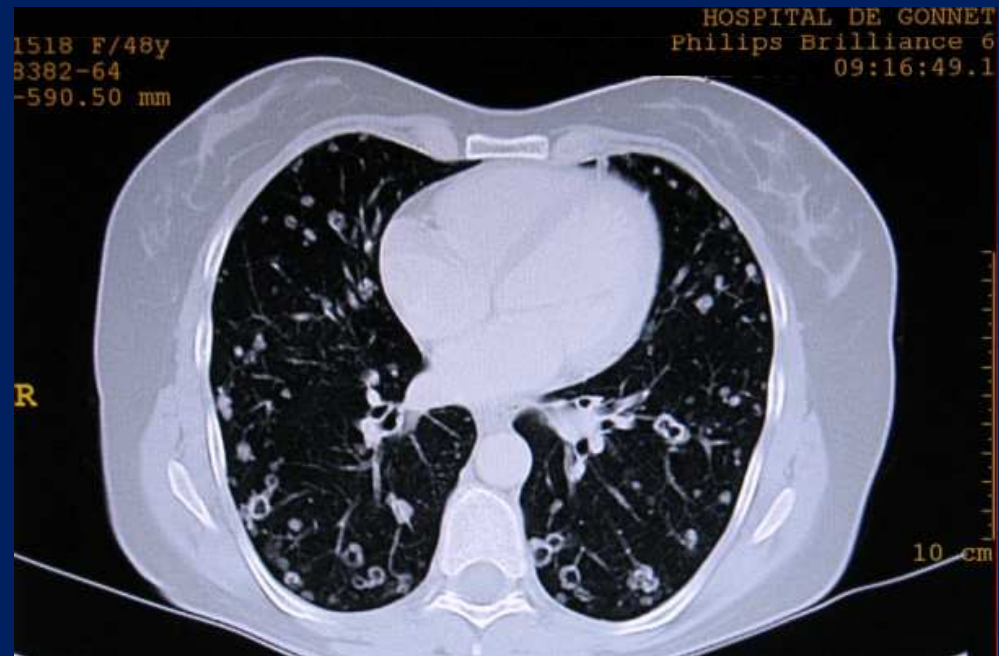
**Patrón micronodulillar:
cáncer de mama: 2 pacientes**

**Derrame pleural:
12 pacientes, 3 con cáncer de
mama y 2 con cáncer de
pulmón**



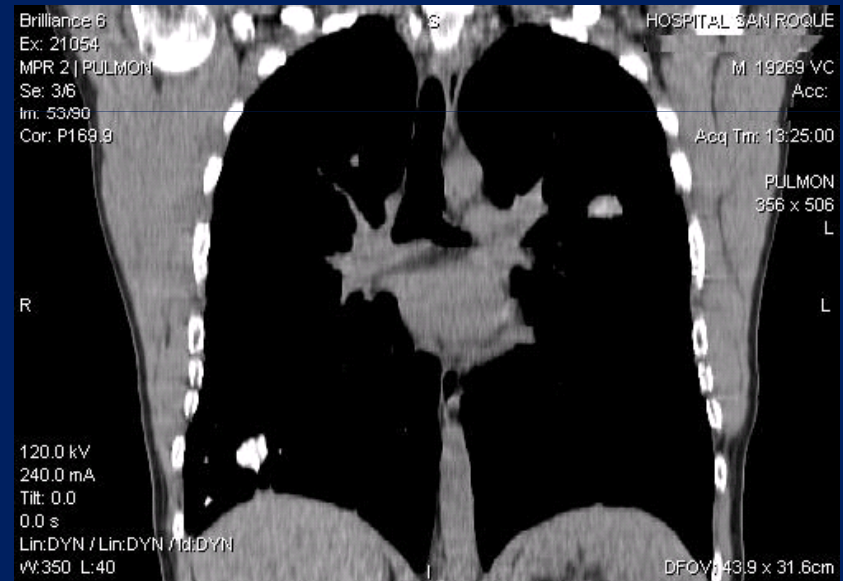
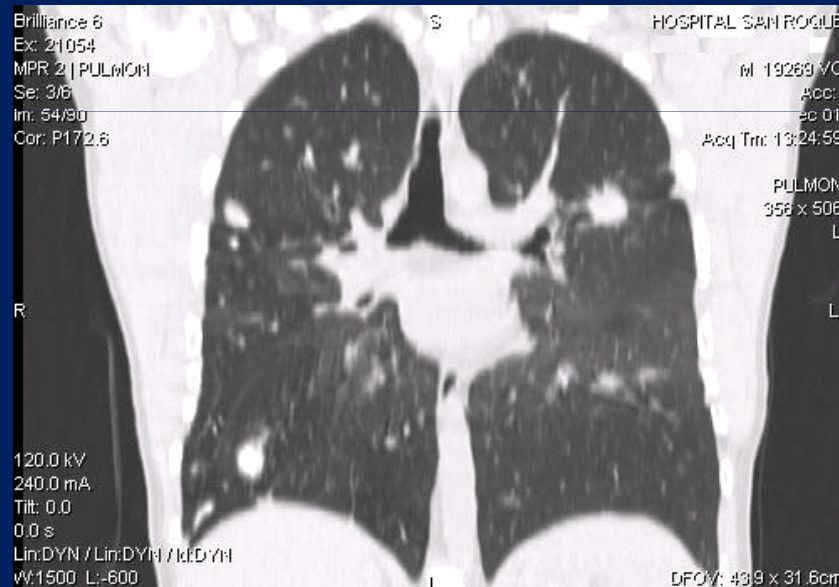


**Cavitación (1,6%): Boca,
cuello de útero,
condrosarcoma mixoide
de hueso poplíteo**



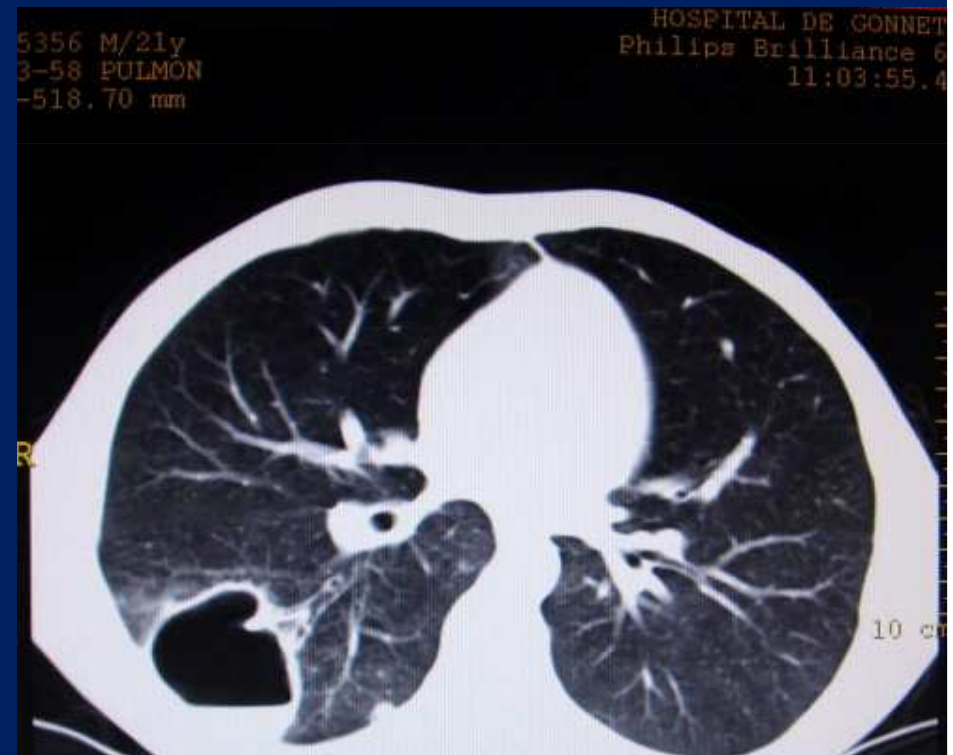
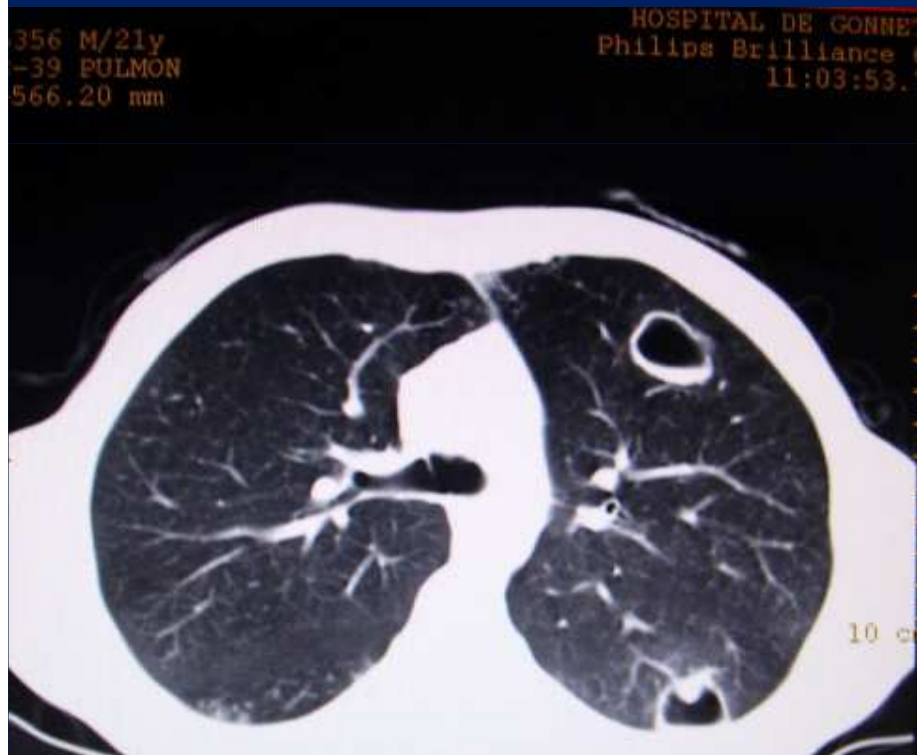Tuberculosis: (17 pacientes) etiología no neoplásica más frecuentemente hallada

Granulomas cálcicos



Aspergilosis: 1 paciente

Aspergilomas



Conclusión

Las metástasis son la causa más frecuente de nódulos múltiples, de ellas, el cáncer de mama y riñón. La mayoría son subpleurales, de bordes lisos, pero también pueden presentarse calcificadas, cavitadas, asociadas a derrame pleural y en forma de patrón micronodular.

De las causas infecciosas la tuberculosis es la patología más frecuente. Las cavitaciones pueden verse tanto en lesiones benignas como malignas

Bibliografía

- [1] Lee, Sagel, Stanley, Heiken, BODY TC con correlacion RM. Mark E Lockhart, J. Kevin Smith, Philips J Kenney. Pulmón
- [2] Metástasis pulmonares atípicas. César Augusto Poveda S. Instituto Nacional de cancerología, Bogotá, Colombia
- [3] Manifestaciones radiológicas de las complicaciones torácicas asociadas al cáncer de mama. Ana Jiménez, Tomás Franquet, Alberto Hildago, Santiago Rosi, Marta Madrid. Hospital de Sant Pau. Barcelona. Centro de Diagnóstico Dr. Enrique Rossi. Buenos Aires. Argentin.
- [4] Derrame pleural neoplásico. Julio Pertuze Rivera, Rodrigo Aparicio Ramírez. Boletín de la escuela de medicina. Vol 26, N 2. Año 2000
- [5] Frnk Henry Netter, Thomas Bottcher, Stephanie Engelhardt, Martin Kortenhaus. Medicina Interna. Pulmones y vías respiratorias, 31.
- [6] Nódulos pulmonares múltiples asociados a derrame pleural izquierdo como forma de presentación de una tuberculosis pulmonar. A. Hidalgo Natera, R. Hervás Gómez, A. Sánchez-Muñoz, A. Eraso Sanza, Martínez Antonio. Servicio de Oncología Médica. Hospital Universitario Doce de Octubre. Madrid
- [7] Varón de 70 años con fiebre y nódulos pulmonares. Dolores Suárez Massa, Benigno Díez García, Concepción González Hernando, Joan Novo Torres. Revista Española de Patología. Vol. 37, n.º 2, 2005
- [8] Sarcoidosis pulmonar de presentación atípica. Camino Mouronte-Sánchez, Inés Fernández Regal. Servicio de Medicina Interna, Complejo Hospitalario Cristal-Piñor, Orense