EMC
CENTRO DE DIAGNOSTICO MEDICO

CADI2022
CONGRESO ARGENTINO DE DIAGNÓSTICO POR IMÁGENES
22 AL 24 DE SEPTIEMBRE

Nº 0349

Mariana Valle Orozco, MD. (valleorozcomariana@gmail.com) Raúl J. Schwan, MD. **CENTRO DE DIAGNOTICO MEDICO EMC.** Tucumán - Argentina

HIGROMA QUISTICO FETAL (HQF):

A propósito de un caso de higroma quístico presentamos una serie de pautas para comprender la patología y su estudio para un mejor diagnóstico, con el fin de asesorar adecuadamente a las familias a quienes realizamos el diagnóstico.

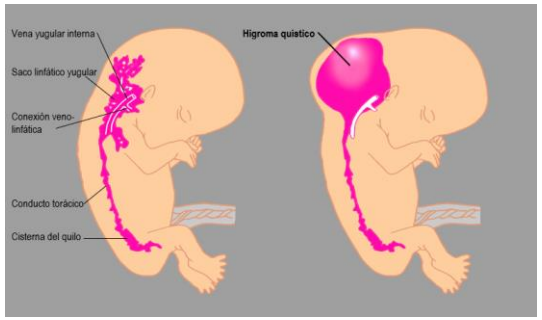

BIBLIOGRAFÍA:

1. Malone F, Ball R, Nyberg D, Comstock C, Saade G, Berkowick R, et al. First-trimester septated cysctic hygroma. Prevalence, natural history and pediatric outcome. Obstet Gynecol. 2005;106:288-94.
2. Ville Y. Nuchal translucency in the first trimestre of pregnancy: ten years on and still a pain in the neck? Ultrasound Obstet Gynecol. 2001;18:5-8.
3. Schreurs, Lore, et al. "First trimester cystic hygroma colli: retrospective analysis in a tertiary center." European Journal of Obstetrics & Gynecology and Reproductive Biology 231 (2018): 60-64.

HALLAZGOS IMAGENOLÓGICOS:

El higroma quístico es el resultado de segmentos del saco linfático yugular que están fuera de sitio o de la falla de los espacios linfáticos para conectar con los principales canales linfáticos de drenaje, se observa en la evaluación ecográfica del primer trimestre, y constituye un tumor de aspecto líquido, anecoico y homogéneo, que puede encontrarse a nivel lateral o posterior del cuello donde se realiza la medición de la translucencia nucal (TN).

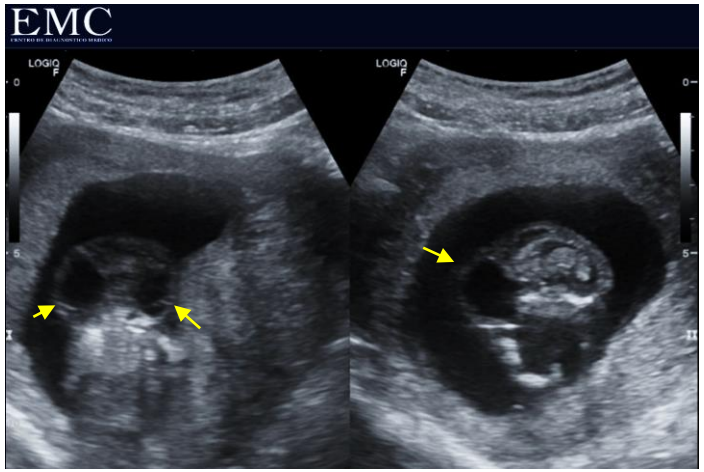

CONCLUSIONES:

El HQ debería ser diagnosticado mediante ultrasonografía, por la medición de la TN, posterior a la cual el feto debe someterse a procedimientos más invasivos como el análisis de cariotipo.

Se diagnostica por ecografía en el primer trimestre del embarazo, donde se aprecia una formación de aspecto quístico, que sobresale en la pared posterior o lateral del cuello. Su aparición se asocia a cariotipos anormales, por lo cual es indispensable un estudio de cariotipo humano.

REVISIÓN DEL TEMA:

El HQ cervical fetal es un defecto congénito, caracterizado por el desarrollo de espacios distendidos y llenos de líquido en la región posterior cervical del feto[1].

El origen de esta enfermedad constituye un problema en el desarrollo del sistema vascular linfático[1-2].

Se detecta HQ aproximadamente en una de cada 120 ecografías realizadas en el primer trimestre y principios del segundo trimestre, aunque la incidencia al nacimiento es mucho menor (1/6.000-1/12.000 recién nacidos [RN] vivos).

El diagnóstico se realiza mediante ultrasonido (US), por medición de la TN. En los casos donde haya un aumento de la TN con un cariotipo normal, se recomienda la realización del microarray cromosómico o cariotipo molecular.

El pronóstico es malo sobre todo por la alta asociación a otras anomalías cromosómicas[3].