TUMOR INFLAMATORIO DE POTT: HALLAZGOS IMAGENOLOGICOS

Hospital Municipal “San Vicente de Paul”: Ciudad de Chascomus

AUTORES:
- **DE LUCA Pablo A.**
- **CECI María Eugenia**
- **PÉREZ Raúl Ricardo Oscar**
- **CELASCO Agustín**
- **QUINTANILLA Mariano Hugo**
- **LOPEZ MONTERO Alejandro**

PRESENTACION DEL CASO

- El Tumor inflamatorio de Pott (TIP), descrito por primera vez en 1775 por Sir Perci-vallPott, consiste en un aumento de volumen blando, muchas veces asintomático de la zona frontal producido por un absceso sub-perióstico con compromiso de la tabla externa del hueso frontal, con distintos grados de osteomilielitis del mismo. Tradicionalmente se lo considera como una complicación de una sinusitis frontal, aunque también se ha descrito tras traumatismo craneoencefálico.

HALLAZGOS IMAGENOLOGICOS

- La tomografía computarizada (TC) nos proporciona información adecuada en cuanto a las complicaciones intra y extracraneales de la infección, y es superior a la resonancia magnética (RM) en la valoración de la afectación ósea.
- El principal hallazgo es el absceso a nivel frontal.
- 30% de los pacientes presentan además aumento de volumen periorbitario provocado por descenso de contenido purulento desde el espacio subperióstico
- El TIP tiene complicaciones especialmente graves, como abscesos epidurales, subdurales, intracerebrales o meningitis.

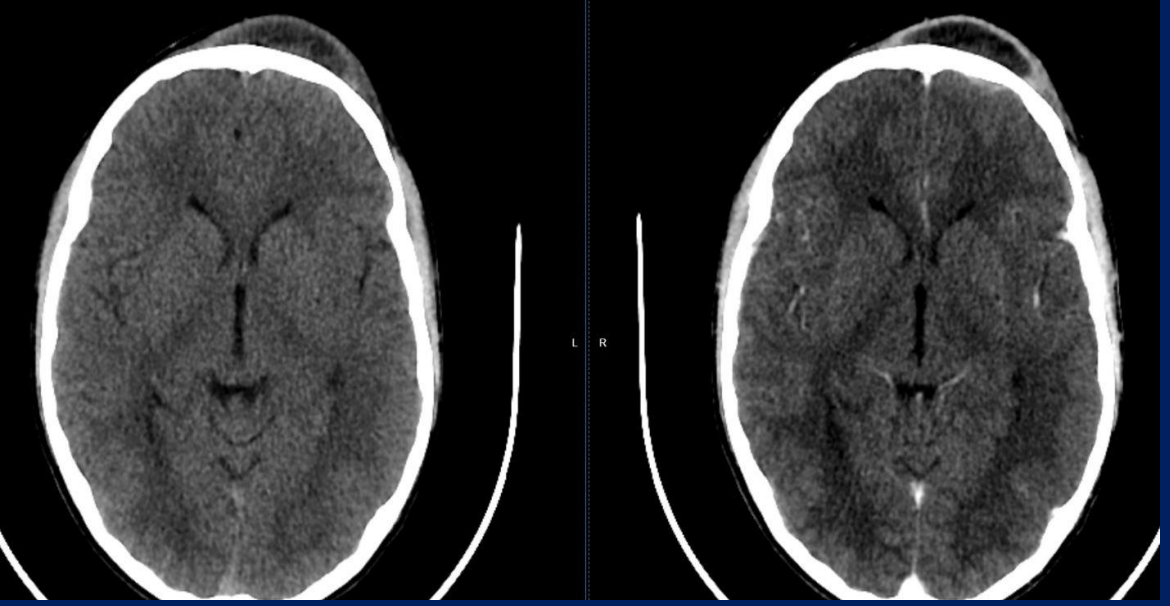

Fig 1: Aumento de volumen blando de la zona frontal producido por un absceso, presentado refuerzo periférico al contraste EV.

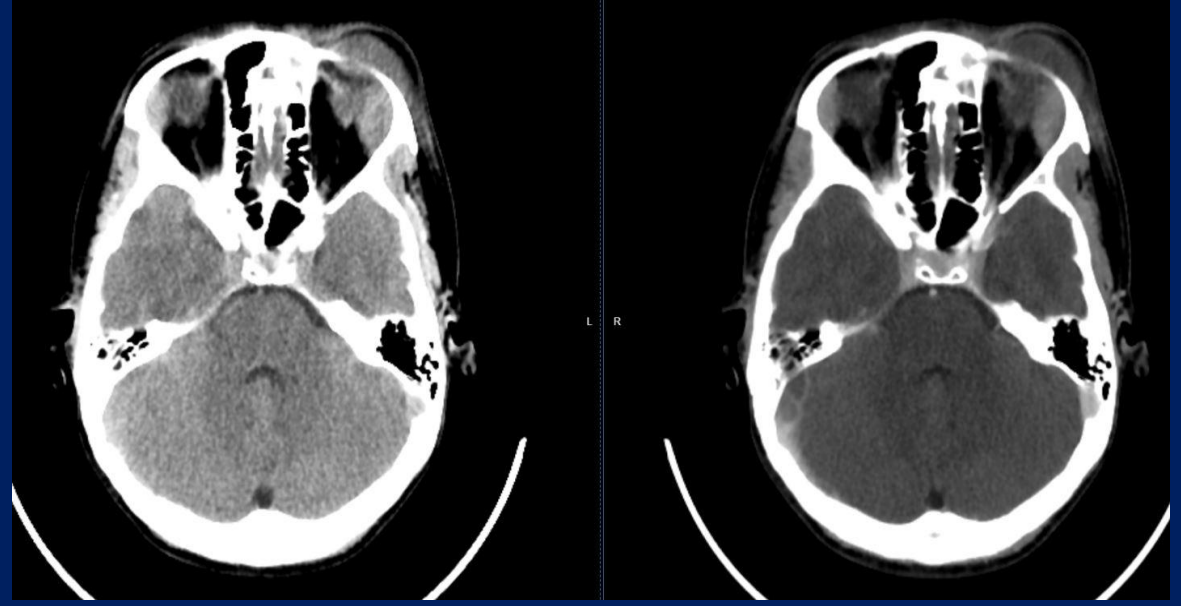

Fig 2: Colección peri orbitario provocado por descenso de contenido purulento a nivel frontal

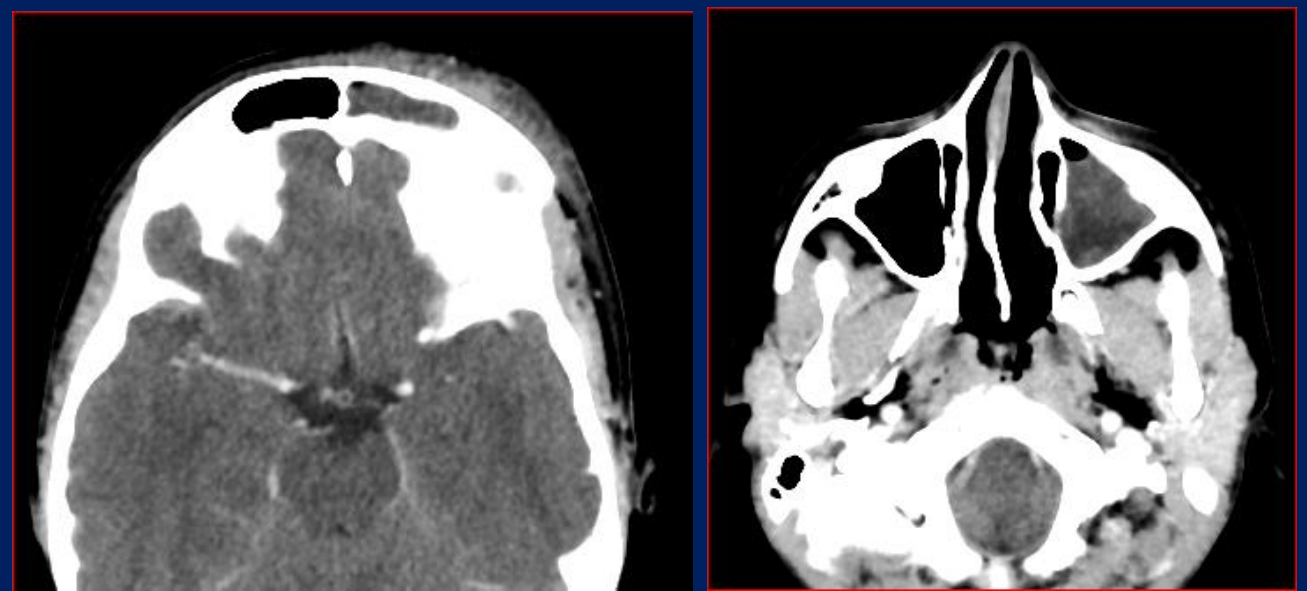

Fig 3: Ocupación del espacio aéreo del seno frontal y maxilar izquierdo atribuible a proceso infeccioso (sinusitis)

Discusión:

- La principal presentación clínica es mediante el aumento de volumen blando a nivel frontal, Cefalea, rinorrea y sensibilidad de la zona frontal.
- Suele ser más frecuente en niños y adolescentes que en adultos, esto es debido a que el seno frontal está en pleno desarrollo en estas edades, lo que implica un mayor flujo a través de las venas diploicas en comparación con los adultos.
- Afecta más frecuentemente a varones, en una proporción aproximada de 4:1.

Conclusión

- Afortunadamente, el TIP es una entidad infrecuente hoy en día. En todo paciente con el antecedente de un cuadro sinusal, con evolución tórpida, o que se asocie a sintomatología neurológica, se recomienda en estudio con una neuroimagen contrastada para descartar este tipo de complicaciones.
- El tratamiento debe incluir antibioterapia de amplio espectro y drenaje del absceso.

Bibliografía

- Pott’s Puffy Tumor: A case report and Review of the Literature. Rev. Chil. Neuro-Psiquiat 2021; 59 (3): 248-254
- Tumor inflamatorio de Pott: descripción de un caso. Rev. ORL, 2020, 11, 4, 467-472
- Tumor inflamatorio de Pott en el siglo XXI: presentación de dos casos. Rev. Chil. Neurocirugía 40: 53-59, 2014
- Tumor inflamatorio de Pott. Ver. Esp. Cir. oral maxilo fac. 2015;37(4):250–254
- Pott´s puffy tumour secondary to acute pansinusitis: pediatric case report. Revista de Enfermedades Infecciosas en Pediatría · 2021;34(138) ·