HOSPITAL UNIVERSITARIO AUSTRAL

N° 129

DRENAJE PERCUTÁNEO DE COLECCIONES ABDOMINALES GUIADO POR TOMOGRAFÍA COMPUTADA

Dra. Miriana MARIUSSI[1]; Dra. Sofía Del Carmen GAMBETTA SEGUÍ[1]; Dr. Federico DÍAZ TELLI[1]; Dr. Juan Pablo PEROTTI[1]

[1] *Departamento de Diagnóstico por Imágenes,* **Hospital Universitario Austral, Buenos Aires - Argentina**

Los autores declaran no tener conflicto de interés

mmariuss@cas.austral.edu.ar

OBJETIVOS DE APRENDIZAJE

1. Conocer las **indicaciones** y **contraindicaciones** del drenaje percutáneo.
2. Revisar las distintas **técnicas utilizadas** para realizar el procedimiento.
3. Analizar los **componentes de la planificación** previa al procedimiento con el fin de **disminuir las complicaciones** y asegurar el **éxito técnico** del mismo.
4. Indicar las distintas **técnicas utilizadas** para **drenar las colecciones abdominales** de **difícil acceso**.
5. Reconocer los **factores** que indican cuando un **catéter de drenaje** puede ser **removido**.

El **drenaje percutáneo** guiado por imagen es el tratamiento de **primera elección** en toda **colección líquida sintomática** que **no tenga indicación de cirugía inmediata**. El mismo **disminuye el tiempo de internación del paciente** en el hospital y la **incidencia de sepsis** por diseminación de la colección por vía hematógena.

El **drenaje** puede realizarse con **propósito diagnóstico**, para **obtener muestras para cultivo** o **terapéutico**.

La **tomografía computada** (TC) es el **método de elección** en el **intervencionismo** para realizar procedimiento sobre **lesiones localizadas en estructuras profundas**, **rodeadas de aire** o con **contenido aéreo**.

Los procedimientos **guiados** por **tomografía computada** pueden ser realizados mediante **tres técnicas**: Utilizando **marcadores** en el plano adecuado, mediante **fluoroscopía por TC** o con sistemas de **TC cónico incorporados a los equipos de angiografía**.

¿CUÁNDO ELIJO REALIZAR EL PROCEDIMIENTO?

INDICACIONES

- Colecciones mayores de tres centímetros sin posibilidades quirúrgicas
- Colecciones multiloculadas
- Abscesos múltiples
- Pacientes con neutropenia y mala respuesta al tratamiento antibiótico
- Mala respuesta al tratamiento médico con antibióticos

CONTRAINDICACIONES

- Colecciones menores a tres centímetros
- Ausencia de vía de drenaje segura
- Coagulopatía no corregible

¿CUÁL GUÍA RADIOLÓGICA UTILIZO?

HOSPITAL UNIVERSITARIO AUSTRAL

TOMOGRAFÍA

- Mejor **Resolución Espacial**
- Ideal para **colecciones profundas** de **difícil acceso**
- Mejor **visualización** de la **ruta** del drenaje
- Utiliza **radiación ionizante**

ULTRASONIDO

- **Más Rápido**
- Visualización **Dinámica** del ingreso de la **aguja**
- Ideal para **colecciones superficiales**
- **Difícil** localización de **colecciones profundas**
- **No** utiliza **radiación ionizante**

PLANIFICACIÓN PREVIA

1. Valoración previa de la hemostasia
2. Consentimiento Informado
3. ¿Ayunas? ¿Antibioticoterapia Previa?
4. ¿Anestesia local? ¿Anestesia General?
5. Asepsia y Antisepsia
6. Planificación del trayecto de acceso
7. ¿Drenaje mediante aspiración directa o colocación de catéter de drenaje?
8. ¿Cuál técnica de colocación de catéter de drenaje utilizo?
9. ¿Cuál catéter de drenaje utilizo?
10. ¿Cómo realizo el control posterior del catéter?
11. ¿Cuándo retiro el catéter?

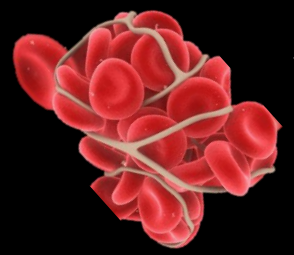

1. Valoración previa de la hemostasia

HOSPITAL UNIVERSITARIO AUSTRAL

El objetivo es evitar el sangrado como complicación posterior al procedimiento.

Solicitar pruebas de coagulación que incluyan:

- **Tiempo de Trombina**
- **RIN**
- **Recuento de Plaquetas**

Deben ser solicitadas menos de **24 horas antes** de realizar la técnica en pacientes con coagulopatía o en tratamiento con anticoagulantes

Los pacientes en tratamiento con **anticoagulantes** deben recibir **heparina de bajo peso molecular** como **tratamiento sustituto** antes del procedimiento. Los **antiagregantes** deben ser **interrumpidos cinco días antes**. Pacientes con **menos de 50.000 plaquetas/mL** deben recibir **transfusión de plaquetas antes del procedimiento**. Las **alteraciones del tiempo de protrombina** pueden tratarse mediante la **administración de vitamina K** los días anteriores. En paciente con **RIN mayor a 1,3** está indicada la **administración de plasma fresco** inmediatamente antes del procedimiento.

HOSPITAL UNIVERSITARIO AUSTRAL

2. **Consentimiento Informado**

Es un **requisito legal** en todos los procedimientos invasivos, siempre **explicando al paciente** de forma **clara y compresible** sobre el procedimiento, su objetivo y posibles complicaciones.

3. **¿Ayunas? ¿Antibioticoterapia Previa?**

En la mayoría de los casos el paciente está en **ayunas**, al menos 8 horas y recibe **antibioticoterapia profiláctica** previo al procedimiento.

4. **¿Anestesia local? ¿Anestesia General?**

Muchos de los procedimientos pueden ser realizados **solamente con anestesia local**. Se debe inyectar debajo de la **epidermis y en el trayecto de la aguja**. El paciente tiene que recibir el **monitoreo** en tiempo real de los **signos vitales**.

5. **Asepsia y Antisepsia**

Asepsia estricta del **punto de punción** y del **material** que se va introducir en el paciente con antisépticos.

6. Planificación del trayecto de acceso

HOSPITAL UNIVERSITARIO AUSTRAL

Tiene como objetivo lograr un trayecto corto y seguro hacia la lesión

A nivel del abdomen los **órganos sólidos**, pueden ser atravesados con guías o catéteres **con excepción del bazo y del páncreas**.
En cuanto a las **estructuras huecas**, **el estómago** puede ser **atravesado con catéteres**, pero el **resto del tubo digestivo puede ser atravesado con agujas**, pero no con catéteres. La **vejiga** y los **recesos pleurales pueden ser atravesados** si necesario.

Para **evitar la diseminación inflamatoria** es importante que el **trayecto de acceso no comprometa** el espacio **peritoneal** y **retroperitoneal** al mismo tiempo.

Una **punción efectiva** presenta el **catéter** en la **origen del absceso.**

Trayectos de Acceso Utilizados

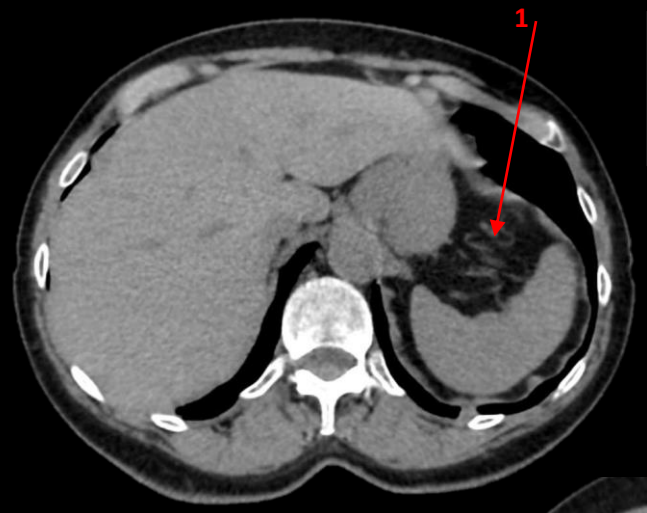

1.Gastroesplénico
2. Transhepático
3. Transgástrico

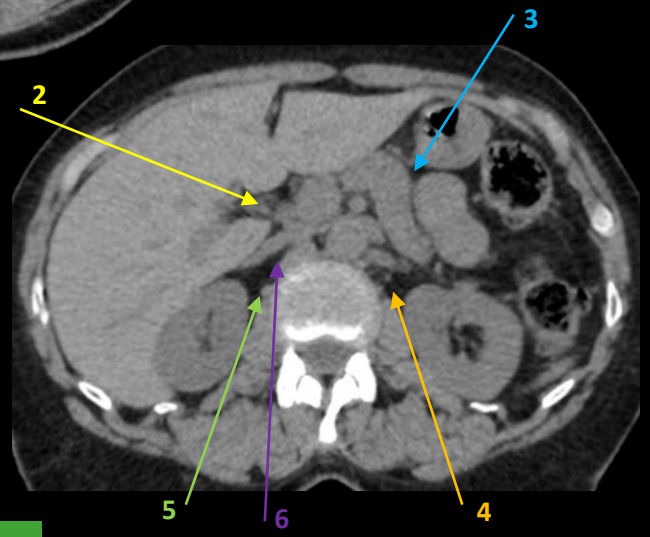

4. Pararrenal Anterior Izquierdo
5. Pararrenal Anterior derecho
6. Paravertebral

HOSPITAL UNIVERSITARIO AUSTRAL

7. **¿Drenaje mediante aspiración directa o colocación de catéter de drenaje?**

Las colecciones pueden ser drenadas mediante **aspiración directa con aguja** o mediante la **colocación de catéteres de drenaje**. La **aspiración con aguja** se utiliza para colecciones de **pequeño tamaño** en **combinación con el tratamiento antibiótico**.

8. **¿Cuál técnica de colocación de catéter de drenaje utilizo?**

La **colocación catéteres de drenaje** puede ser realizada mediante dos técnicas: **Técnica de Seldinger** y **Técnica de punción directa**.

9. **¿Cuál catéter de drenaje utilizo?**

Los catéteres de drenaje disponibles difieren por su **función** y **composición**. Se utiliza la **escala French** para describir el **diámetro** de los mismos, siendo **1 French equivalente a 0,33 mm**. Se utiliza catéteres de **pequeño calibre (8 a 10 F)** para **colecciones líquidas serosas** y de **mayores diámetros (más de 12 F)** para **colecciones líquidas complejas con contenido denso**.

HOSPITAL UNIVERSITARIO AUSTRAL

10. ¿Cómo realizo el control posterior del catéter?

El catéter debe ser **controlado diariamente** para detectar **obstrucción** del mismo o posibles complicaciones. Los **volúmenes drenados** deben ser registrados y si necesario se puede realizar **aspiración y lavado de la cavidad** tratada. Se puede realizar lavado con distintas soluciones como por ejemplo la **Uroquinasa** para los **abscesos multiloculados.**

11. ¿Cuándo retiro el catéter?

El catéter debe ser **mantenido** hasta que el paciente permanezca **sin fiebre**, **sin fórmula sanguínea infecciosa** o con **menos de 10 cc de débito por día**. Si el **volumen de líquido drenado** permanece **constante** durante largo tiempo es probable que exista una **fístula asociada**. En estos casos está indicado realizar una **fistulografía** a través del catéter con el fin **diagnóstico**. Se recomienda realizar un control con **tomografía computada** si el paciente **no presenta mejoría** o **si la cantidad drenada** ha sido **menor** de lo esperado.

TÉCNICA DE PUNCIÓN DIRECTA

- **Simple y rápida**
- **Aguja con mayor diámetro**

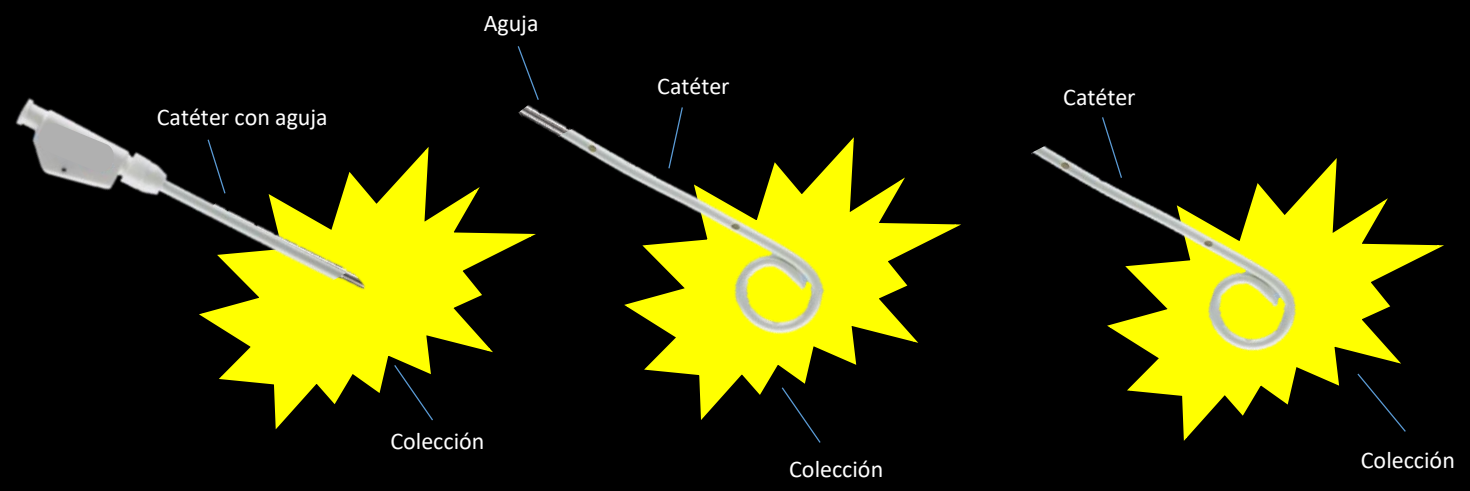



Componentes del Set de Drenaje para Punción Directa

El catéter viene montado sobre una guía metálica hasta formar un instrumento pontiagudo recubierto por catéter. Se introduce en la colección por punción directa desde la piel y, al llegar a la colección, se desliza el catéter hasta colocar la parte con agujeros en el interior de la colección.

TÉCNICA DE SELDINGER

HOSPITAL UNIVERSITARIO AUSTRAL

- Segura
- Resultados consistentes

Consiste en la punción de la colección con una aguja a través de la cual se pasa una guía metálica de calibre 0,035´´ - 0,038´´ y, sobre ella, se introduce el catéter en la cavidad, usando dilatadores para facilitar su introducción.

1 PASO

- Aguja de mayor diámetro que la técnica de 2 Pasos
- Más Rápida de la de 2 pasos

2 PASO

- Segura
- Aguja con menor diámetro
- Procedimiento Complejo

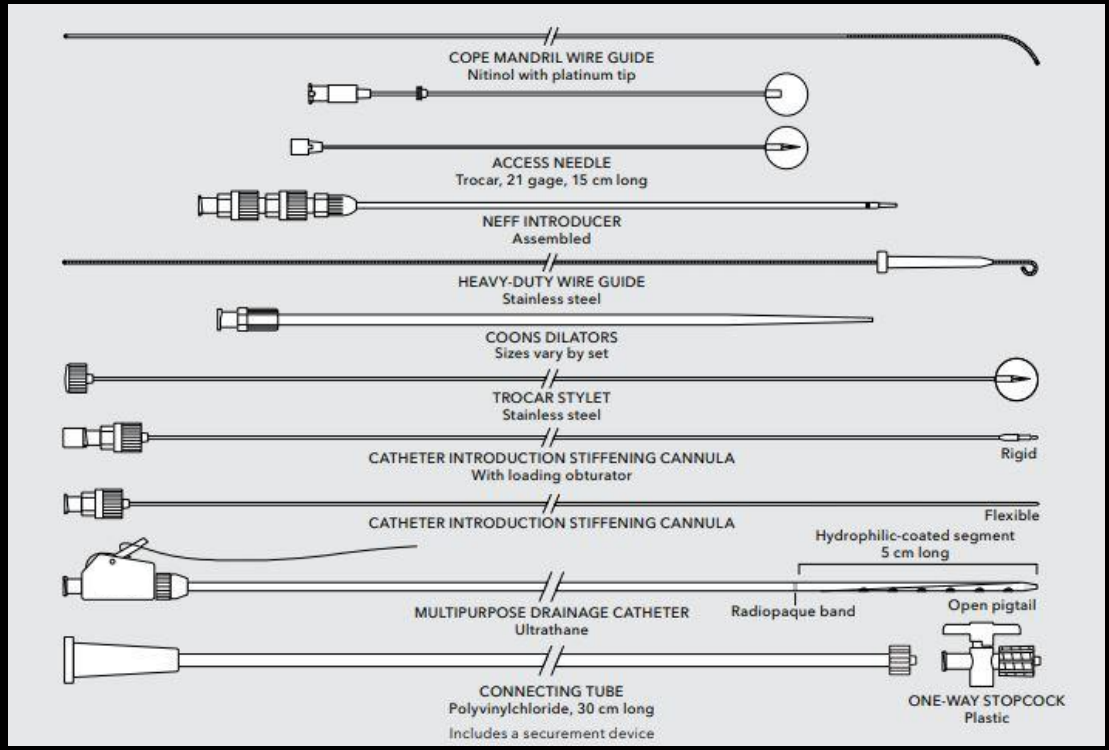

Componentes del Set de Drenaje Multipropósito

REVISIÓN DE CASOS CLÍNICOS

HOSPITAL UNIVERSITARIO AUSTRAL

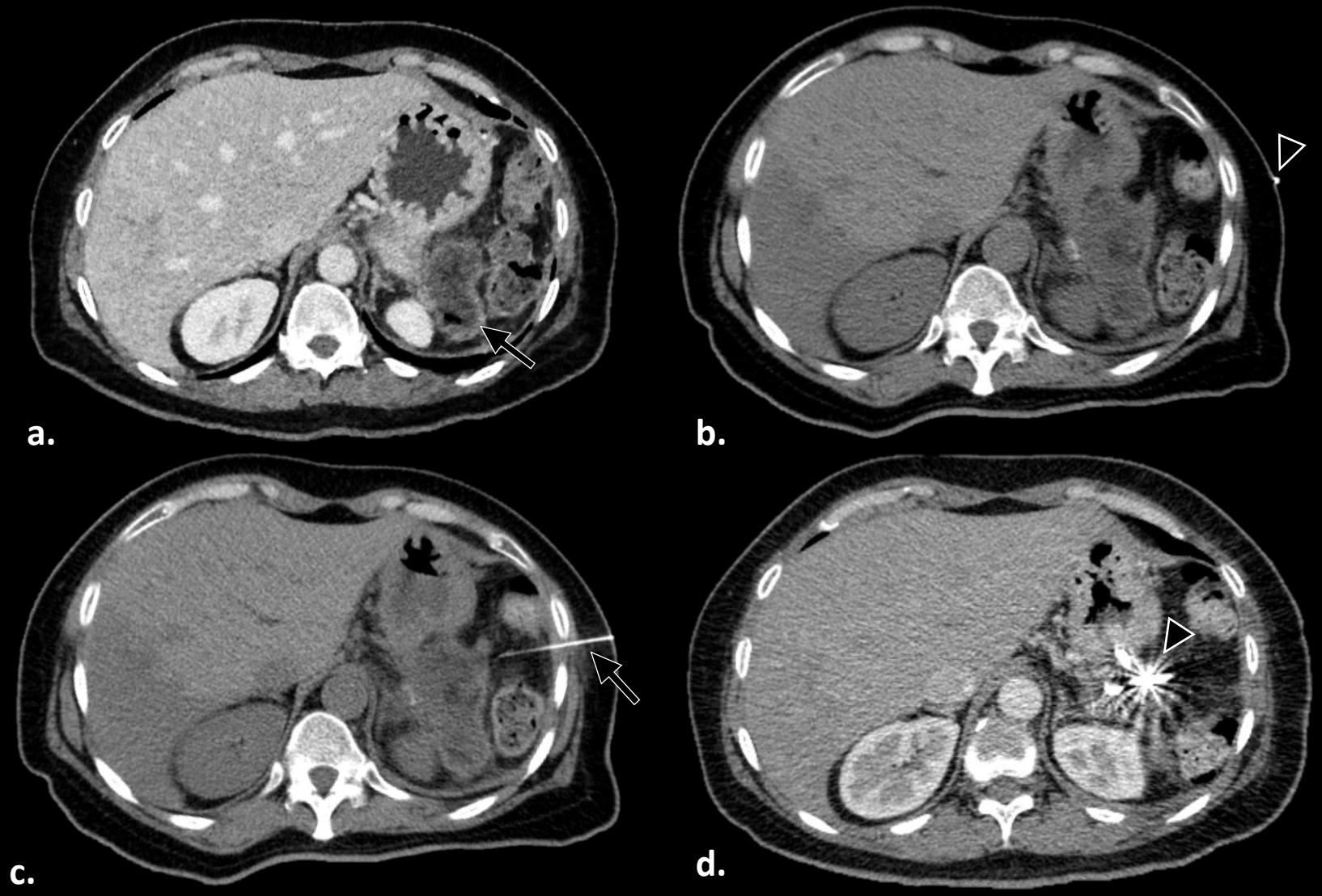

Figura 1. Paciente de 51 años, sexo femenino, concurre a la guardia por **fiebre** y **dolor abdominal** tres semanas posterior a una esplenopancreatectomía distal lararoscópica realizada por un tumor neuroendócrino bien diferenciado localizado en la cola del páncreas. **(a)** Corte axial de **tomografía computada** con **contraste endovenoso**, se evidencia **colección líquida** con burbujas aéreas en su interior **(flecha)** lateral a la curvatura mayor del estómago. Se decide **drenar** la colección **vía percutánea** mediante un **catéter de drenaje**. **(b)** Se utilizó una **marca metálica (cabeza de flecha)** a nivel de la piel de la paciente para planificar la vía de entrada. **(c)** Se introdujo una **aguja de 21 Gauge (flecha)**, con una angulación de 80° con la superficie cutánea, progresando hasta la colección y se realizó un control con tomografía computada. **(d)** La colocación del **catéter Pigtail de 10 French (cabeza de flecha)** fue realizada mediante la **técnica Seldinger** modificada.

REVISIÓN DE CASOS CLÍNICOS

HOSPITAL UNIVERSITARIO AUSTRAL

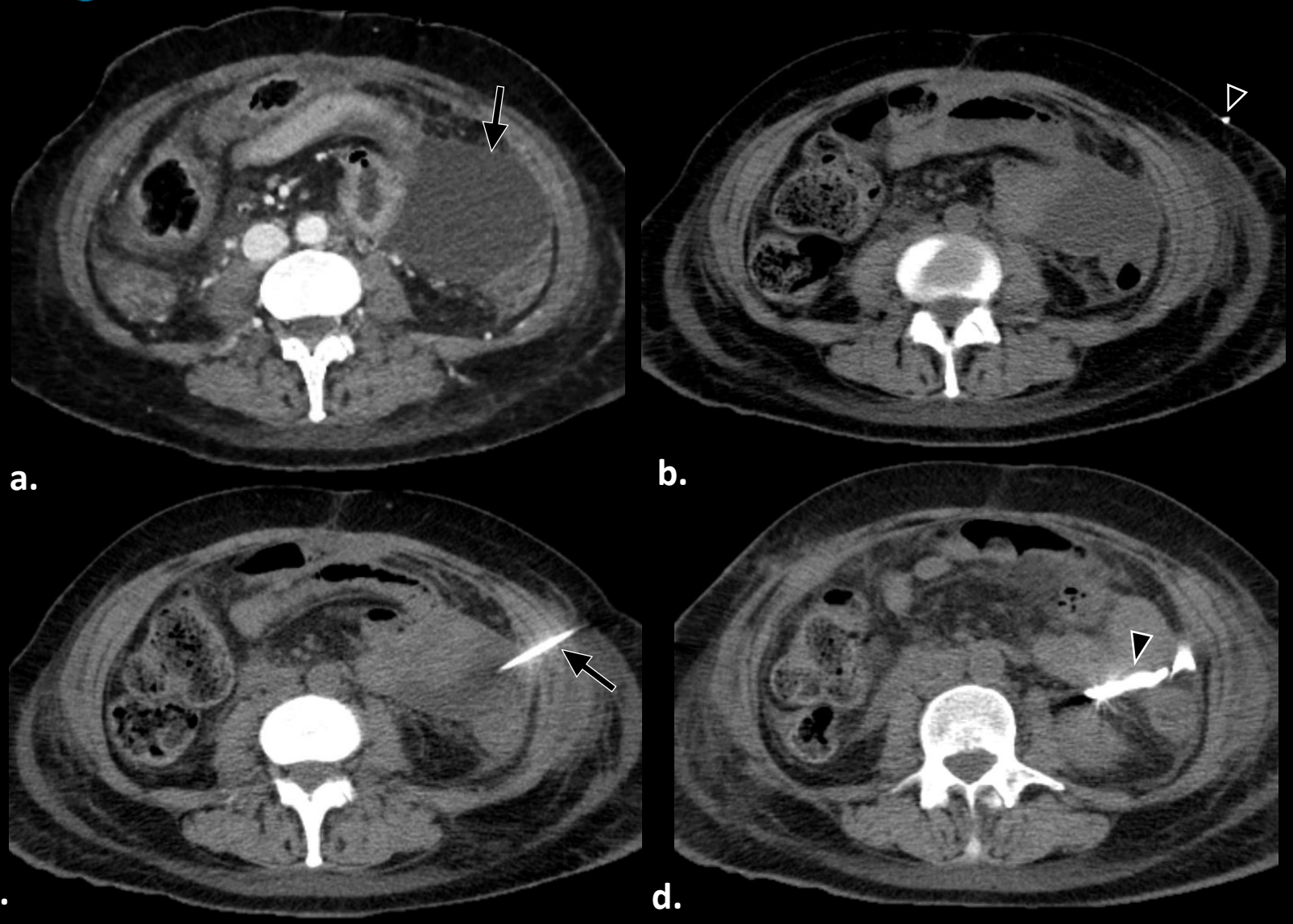

Figura 2. Paciente de 52 años, sexo femenino, diagnosticada con un **colangiocarcinoma** tratado con hepatectomía derecha. Se decide realizar **tomografía computada** con **contraste endovenoso** posterior a la cirugía en contexto de **fiebre** y **leucocitosis**. **(a)** Se observa **colección líquida (flecha)** en cavidad abdominal a nivel del flanco izquierdo, la cual se decide drenar vía percutánea. **(b)** Se utilizó una **marca metálica (cabeza de flecha)** a nivel de la piel para planificar la vía de entrada. **(c)** Se introdujo una **aguja de 14 Gauge (flecha)**, con una angulación de 61° con la superficie cutánea, progresando hasta la colección y se realizó un control con tomografía computada. **(d)** La colocación del **catéter Pigtail de 10 French (cabeza de flecha)** fue realizada mediante la **técnica Seldinger**.

CONCLUSIÓN

El **drenaje percutáneo** de **colecciones en la cavidad abdominal** es una alternativa de tratamiento mínimamente invasivo con **baja tasa de morbilidad y mortalidad**. El procedimiento **disminuye signos y síntomas** del paciente, **acorta el tiempo de internación** del paciente y **evita la necesidad de un abordaje quirúrgico**. Las colecciones abdominales no drenadas aumentan la mortalidad del paciente entre un 45 y 100%.

La **planificación previa** del drenaje es necesaria para **evitar las complicaciones** del procedimiento. La **tomografía computada** es la herramienta ideal para el **drenaje de colecciones abdominales profundas** de **difícil acceso** por el método de ultrasonido. Entre las distintas técnicas de drenaje, la de **Seldinger** es una alternativa segura y precisa. Se tiene en cuenta los **signos** del paciente, **resultados de laboratorio** y **débito diario** proveniente del **drenaje** al decidir el **retiro** del mismo.

BIBLIOGRAFÍA

1. Michael M. Maher, MD; Debra A. Gervais, MD; Mannudeep K. Kalra; et al. *The inaccesible or Undrainable Abscess: How to Drain it.* **Radiographics 2004; 24:717-735**
2. Cinat ME, Wilson SE, Din AM. *Determinants for successful percutaneous image-guided drainage of intra-abdominal abscess*. **Arch Surg. 2002 Jul;137(7):845-9.**
3. De Filippo, M., Puglisi, S., D'Amuri, F. et al. *CT-guided percutaneous drainage of abdominopelvic collections: a pictorial essay.* **Radiol med 126, 1561–1570 (2021).**
4. Suleyman Men; Okan Akhan; Mert Koroglu. *Percutaneous drainage of abdominal abscess.* **European Journal of Radiology 43 (2002); 204/218.**
5. Chi Sung Song, M.D. *Usefulness of CT-Guided Percutaneous Catheter Drainage Using a Modified Version of the Seldinger Technique for the Treatment of Intra-abdominal Small Abscess and Poorly Depicted Fluid Collection on Sonogram.* **J Korean Soc Radiol. 2010 May;62(5):435-442. Korean.**
6. Shahnazi M, Khatami A, Jamzad A, Shohitavi S. *Safety and Efficacy of Percutaneous CT-Guided Drainage in the Management of Abdominopelvic Abscess.* **Iran J Radiol. 2014 Aug;11(3):e20876.**
7. Clayton W. Commander, MD, PhD; Sarah B. Wilson, MD; Fatmir Bilaj, MD; et al. *CT-Guided Percutaneous Drainage Catheter Placement in the Abdomen and Pelvis: Predictors of Outcome and Protocol for Follow up.* **Journal of Vascular and Interventional Radiology, Volumne 31, Issue 4, P667-673, April 01, 2020.**
8. Ronald S. Arellano; Debra A. Gervais; Peter R. Mueller. *CT-Guided Drainage of Abdominal Abscesses: Hydrodissection to Create Access Routes for Percutaneous Drainage.* **AJR 2011; 196: 189-191.**
9. Senthil Anbumani, Anita Soundarapandian. *A Study of ultrasound and CT guided therapeutic drainage of intra-abdominal collections and abscesses.* **International Journal of Contemporary Medicine Surgery and Radiology. 2018;3(3):C126-C130.**
10. Zhao, Ning MDa; Li, Qian MDb; Cui, Jing MDc; Yang, Zhiyong MDc; Peng, Tao MDc,. *CT-guided special approaches of drainage for intraabdominal and pelvic abscesses: One single center's experience and review of literature.* **Medicine: October 2018 - Volume 97 - Issue 42 - p e12905.**

Muchas Gracias

¿ Consultas ?

Dra. Mariussi Miriana
mmariuss@cas.austral.edu.ar