TUMOR DE CÉLULAS GIGANTES EN ASTRÁGALO

Autores: Gottschalk MA.; Ramirez SA.; Cura AB.; Mestas Nuñez FA.; Mestas Nuñez RS

Posadas, Misiones, Argentina

Mail: marcoariel08@gmail.com

PRESENTACIÓN DEL CASO

- Paciente de sexo masculino, 36 años de edad, sin antecedentes de relevancia. Consulta por dolor de pie izquierdo de meses de evolución.

RX

- Muestra una lesión geográfica, de bordes esclerosos, osteolítica, en el cuerpo del astrágalo.

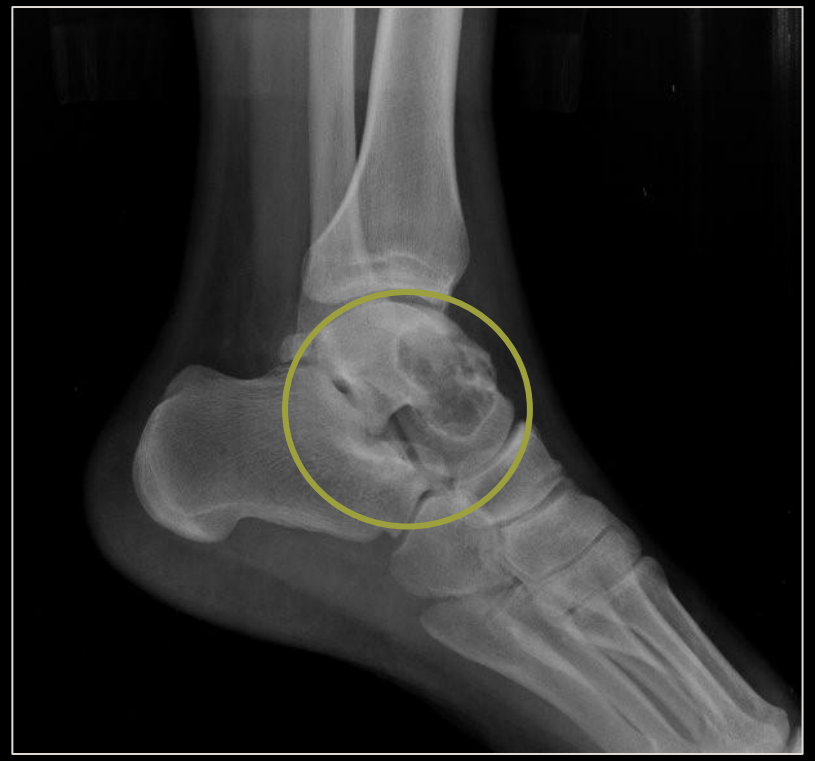

TC

- Disrupción de la cortical, con densidad de partes de blandas de la lesión y un fragmento óseo

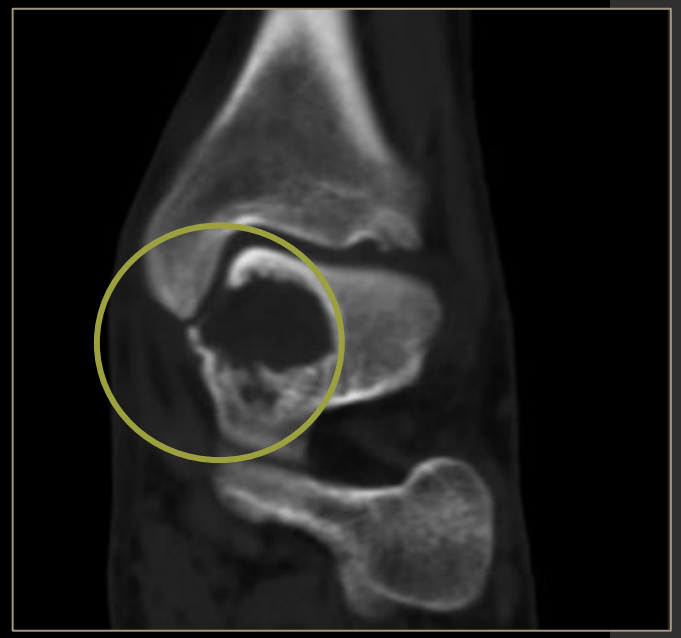

RM

- Formación heterogénea de bordes irregulares, hipointensa en T1 e hiperintensa en T2 y secuencias de supresión grasa, sin compromiso de partes blandas adyacentes.

DISCUSIÓN

- El tumor de células gigantes es una neoplasia benigna, localmente agresiva, caracterizada por múltiples osteoclastos en un estroma fibroso. Representa el 5% de los tumores óseos.
- Presenta una incidencia máxima en la 3° década de vida, después de haberse completado la maduración esquelética. Es mas frecuente en huesos largos, como el extremo distal del fémur. El radio y el sacro son también lugares comunes; rara vez se encuentra en las vértebras y aún menos frecuente en huesos cortos de manos y pies.
- Radiológicamente se presenta como una lesión lítica, de bordes geográficos no esclerosos, metafisaria con extensión a la epífisis. Frecuentemente expande la corteza, pudiendo romperla y afectar tejidos blandos. No suele haber reacción perióstica. La señal en RM es inespecífica, por lo general baja en T1 y elevada en T2, aunque puede ser heterogénea y mostrar niveles líquido-líquido.
- El diagnóstico diferencial debe hacerse principalmente con el quiste óseo aneurismático, el fibroma condromixoide, condroblastoma y el tumor pardo en el contexto de hiperparatiroidismo. El curetaje tumoral permite la preservación de la articulación, aunque con una tasa de recurrencia elevada.

CONCLUSIÓN

El tumor de células gigantes óseo es un tumor relativamente frecuente, de localización preferentemente en metáfisis de huesos largos, siendo poco frecuente la localización astragalina.

BIBLIOGRAFÍA

-
- 1. C Sánchez Álvarez-Pedrosa. Pedrosa : musculo-esquelético. Cap 5. Pag 143-155. Madrid: Marbán; 2015.
- 2. Lee Alexander Grant, Nyree Griffin. Fundamentos del diagnóstico en radiología. Capítulo 5.5, pag 542-67 Barcelona: Elsevier; 2020.
- 3. Verschoor A, Bovée J, Mastboom M, Sander Dijkstra P, Van De Sande M, Gelderblom H. Incidence and Demographics of Giant Cell Tumor of Bone in The Netherlands: First Nationwide Pathology Registry Study. Acta Orthop. 2018;89(5):570
- 4. Pereira H, Marchiori E, Severo A. Magnetic Resonance Imaging Aspects of Giant-Cell Tumours of Bone. J Med Imaging Radiat Oncol. 2014;58(6):674-8