0628

ENDOMETRIOSIS Y COMPROMISO INTESTINAL: UN DESAFÍO DIAGNÓSTICO PARA EL MÉDICO RADIÓLOGO. CASO CLÍNICO

AUTORES

DR. BALLESTER SEBASTIÁN

DRA. VILLA KEYLA

Presentación del caso

Paciente de cuarenta y tres años de edad, sin antecedentes familiares y/o personales de interés, consulta al servicio de urgencias por cuadro clínico de dolor localizado en hemiabdomen derecho, de intensidad 8/10, asociado a náuseas y emesis. Se ingresa para estudio, con diagnostico de obstrucción intestinal y sospecha de tumor abdominal, demostrando posteriormente el diagnóstico definitivo de endometriosis intestinal (Figura 1).

En la exploración física se observa leve distensión abdominal; a la palpación presenta dolor abdominal difuso más acentuado en epigastrio y fosa iliaca derecha, sin signos de irritación peritoneal. Analíticamente, parámetros dentro de la normalidad. Se realiza CT abdominal Se reconoce a nivel parietal del íleon distal, imagen de densidad de partes blandas, de crecimiento intrínseco/extrínseco que presenta realce heterogéneo post contraste EV. Mide 34 x 21 x 33 mm y ocasiona dilatación de asas intestinales proximales. (Figura 2)

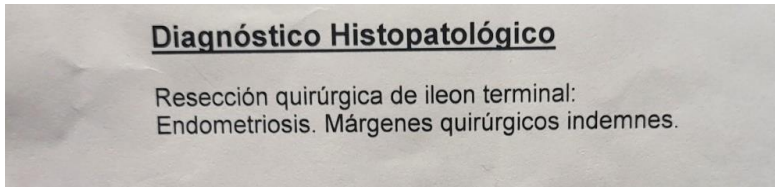

Diagnóstico Histopatológico

Resección quirúrgica de ileon terminal:
Endometriosis. Márgenes quirúrgicos indemnes.

Figura 1.

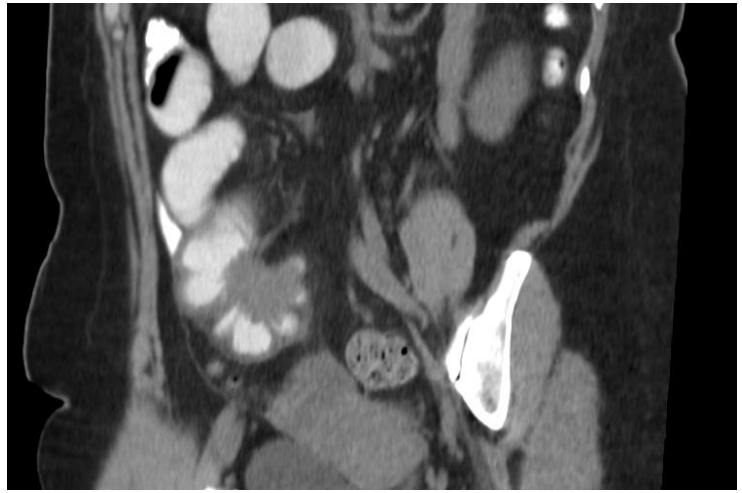

Figura 2a.

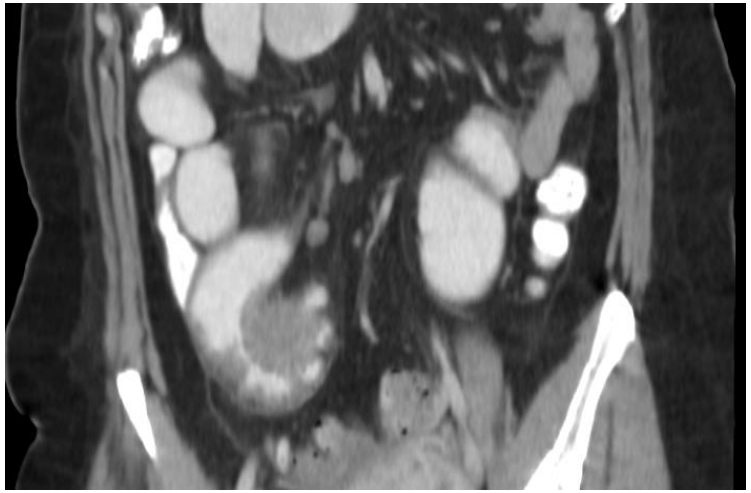

Figura 2b.

HALLAZGOS IMAGENOLÓGICOS

DISCUSIÓN

La endometriosis se define como la presencia de glándulas endometriales y tejido estromal fuera del útero, que afecta al 5-10% de las mujeres en edad reproductiva y hasta el 15% de las premenopáusicas. El tracto intestinal es el sitio extragenital más comúnmente afectado. El problema con esta patología es que puede llegar a tener formas de presentación muy atípicas que simulan enfermedades variadas. Esta patología supone un reto diagnóstico para el radiólogo no especializado en patología ginecológica. Es bien sabido que el médico no diagnostica lo que no conoce y la endometriosis extragenital es una causa frecuente de error diagnóstico, por lo que es necesario acercar el conocimiento de esta patología a un abordaje diagnóstico detallado.

CONCLUSIÓN

A pesar de que la endometriosis es una enfermedad muy prevalente, la localización y presentación clínica de este caso no lo es. La obstrucción intestinal secundaria a la endometriosis es una patología infrecuente, que ocurre en menos de 1% de los casos y no se considera como un diagnóstico inicial. En las pruebas de imágenes un 56.6% son mal etiquetadas como “sospechosas de malignidad” lo que puede desencadenar en tratamientos no adecuados. Es de suma importancia difundir el conocimiento de esta patología, abordaje multidisciplinar, en el cual el radiólogo juega un papel fundamental.

BIBLIOGRAFÍA.

1-Jaramillo-Cardoso, A., Shenoy-Bhangle, A.S., VanBuren, W.M. *et al.* Imaging of gastrointestinal endometriosis: what the radiologist should know. *Abdom Radiol* **45**, 1694–1710 (2020). https://doi.org/10.1007/s00261-020-02459-w

2. Motta-Ramírez GA, Corres-Castillo MA, Romo-Aguirre C. La endometriosis y su evaluación mediante tomografía multidetector. Protocolo de colotomografía con modificaciones anatomopatológicas. Anales de Radiología México. 2013;12 (2):116-126.