

MASTITIS



Servicio de Imágenes mamarias -
Instituto de Maternidad y
Ginecología Nuestra Señora de las
Mercedes. Tucumán, Argentina

- Ana Florencia González
- Diego Buteler

Los autores no presentan
conflicto de interés.

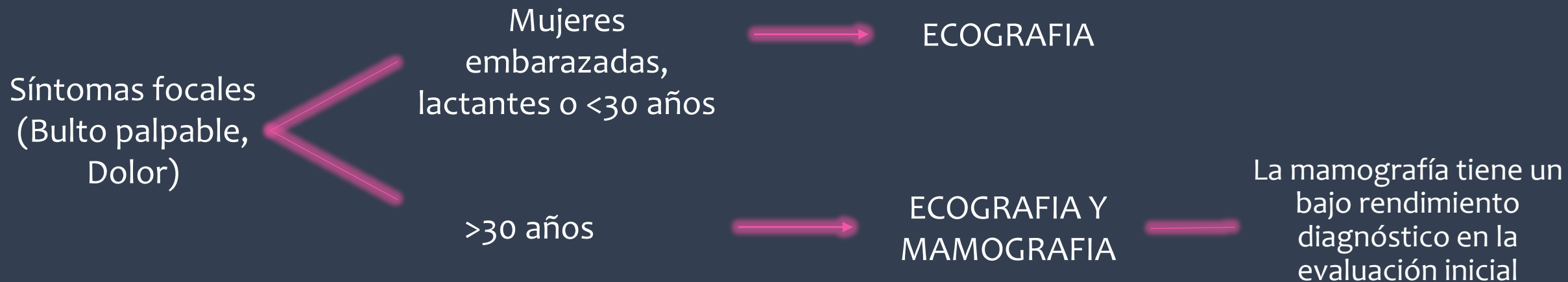
Objetivos de aprendizaje

- Exponer las características imagenológicas de las mastitis en los diferentes métodos diagnósticos.
- Determinar el rol del especialista en diagnóstico por imágenes en la patología.
- Categorizar apropiadamente con el Sistema de Informes y Datos de Imágenes Mamarias (BI-RADS).

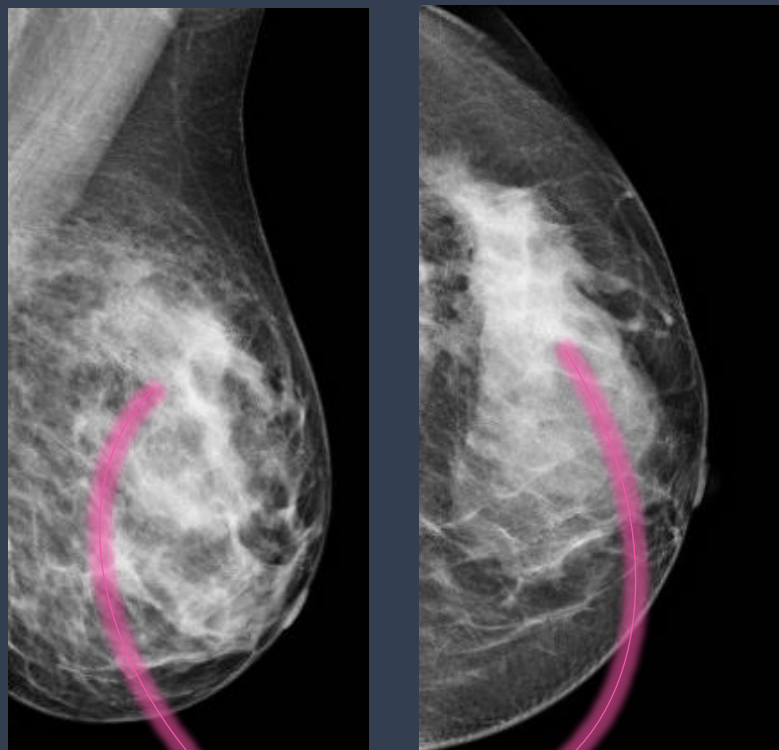
Revisión del tema

La inflamación de la mama es una patología frecuente entre las mujeres. Los hallazgos mamográficos y ecográficos de mastitis se superponen a varias etiologías malignas, no infecciosas e inflamatorias.

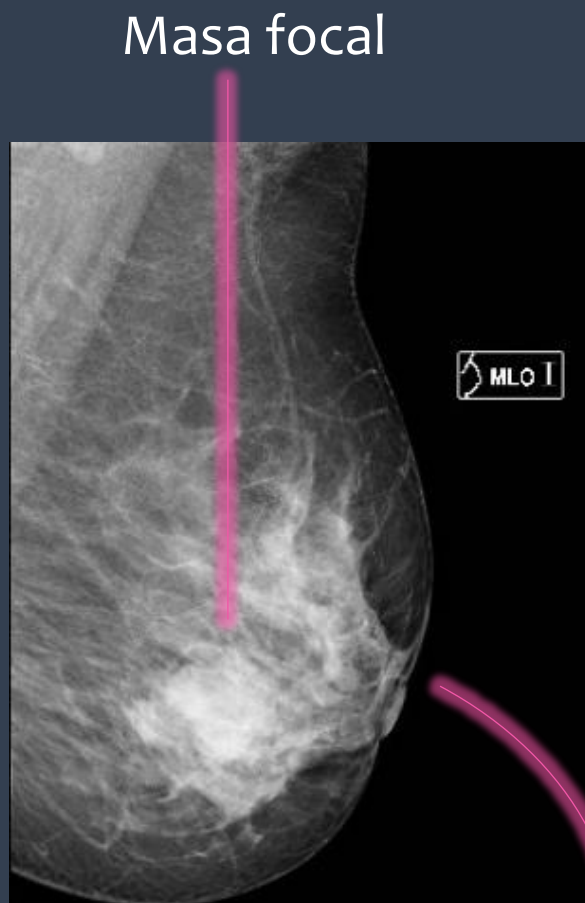
¿Cómo comenzar a estudiarla?



Mamografía



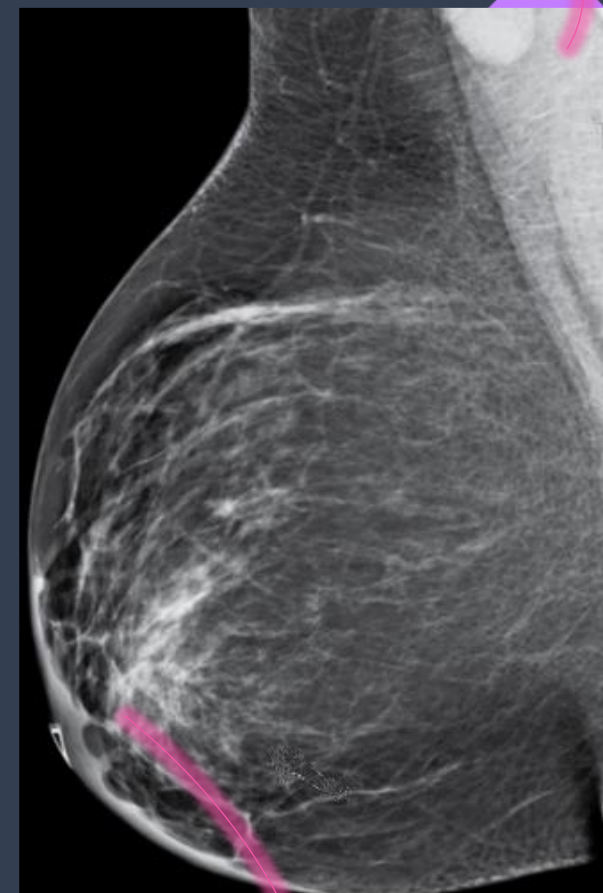
Asimetría



Masa focal

Retracción del pezón

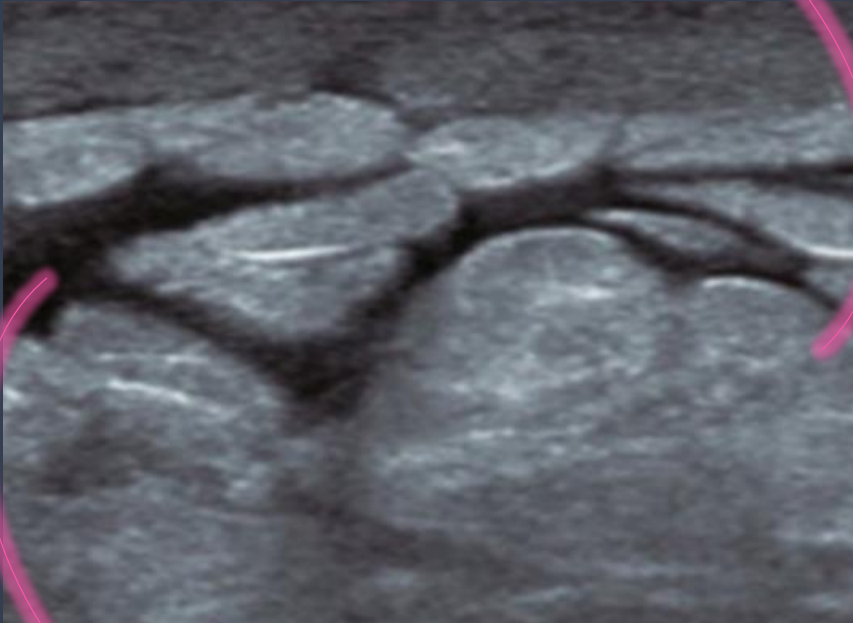
Adenomegalias
axilares



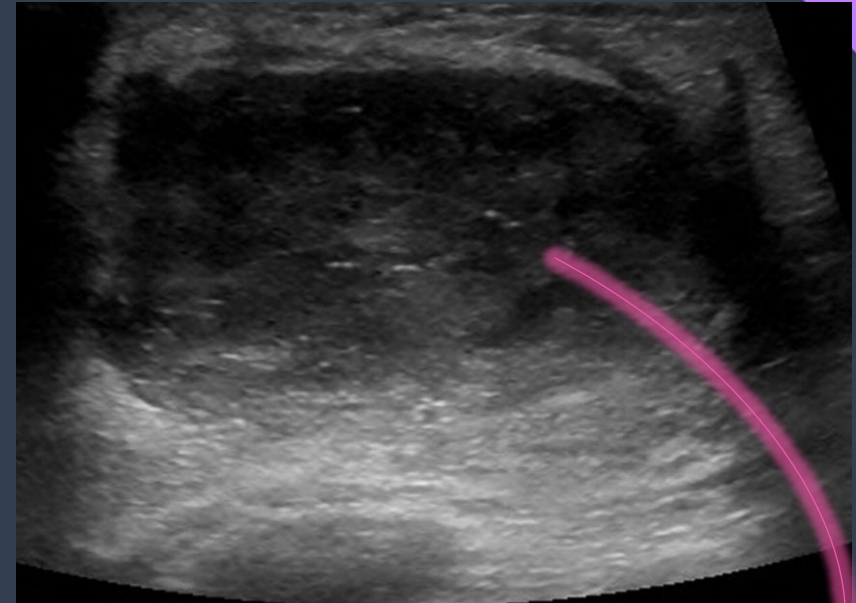
Engrosamiento
cutáneo difuso o focal

Ecografía

Aumento de la ecogenicidad de los lóbulos de grasa



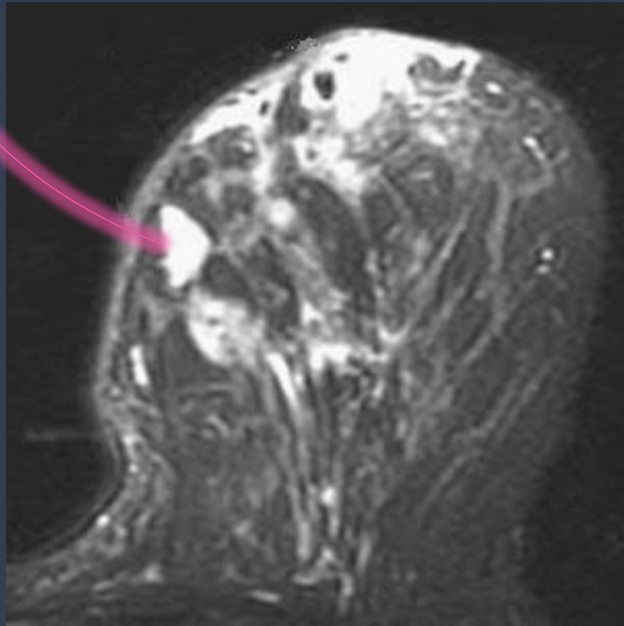
Edema



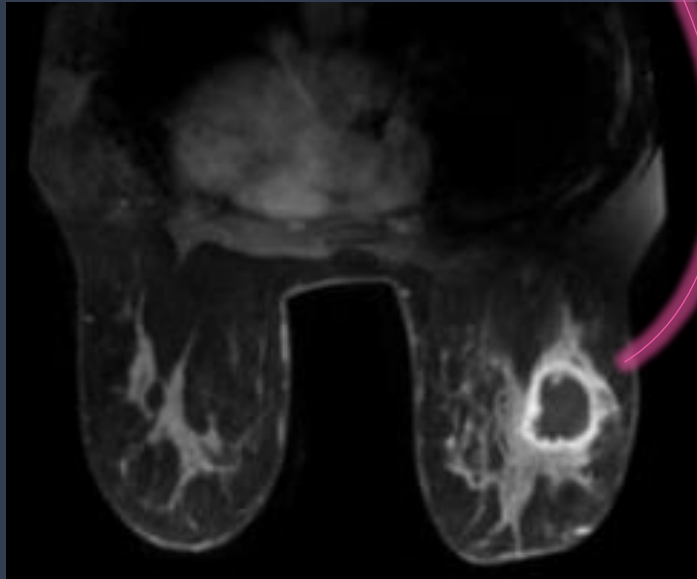
Colecciones heterogéneas

Resonancia Magnética

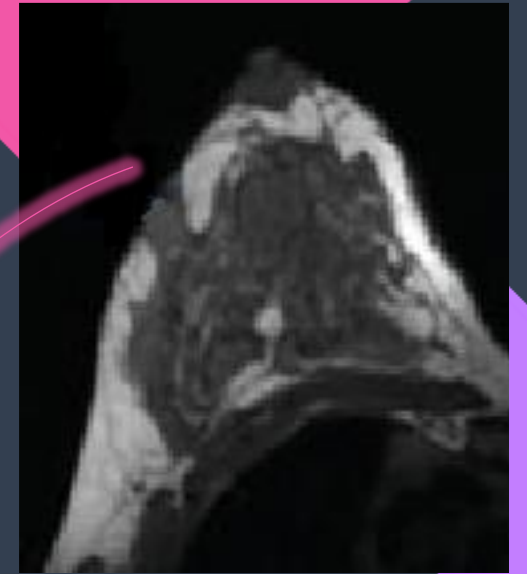
Edema y las acumulaciones
de liquido



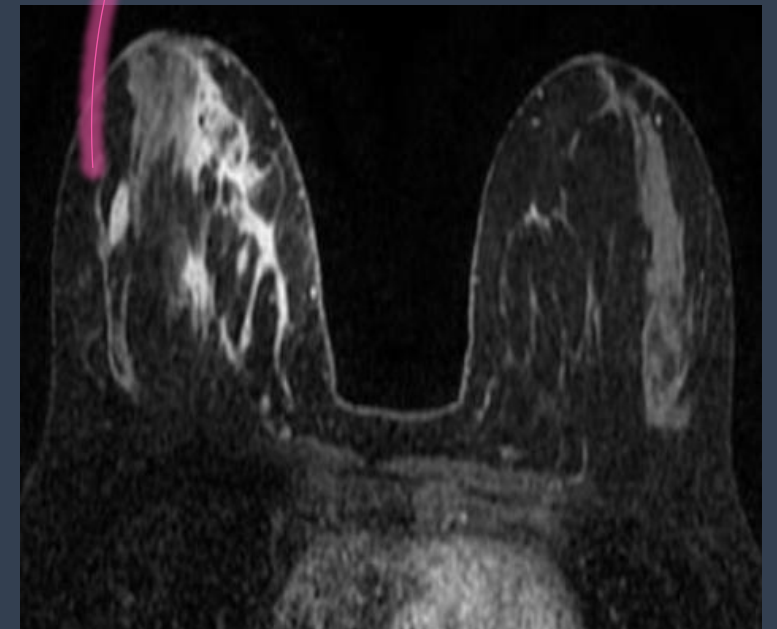
Abscesos profundos



Trayectos
fistulosos

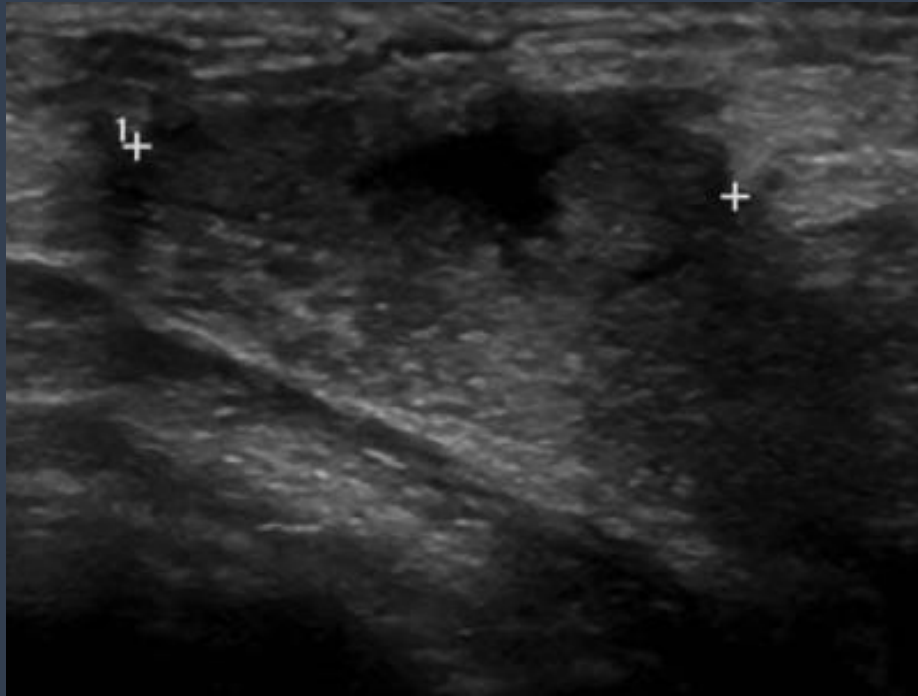


Realce anormal

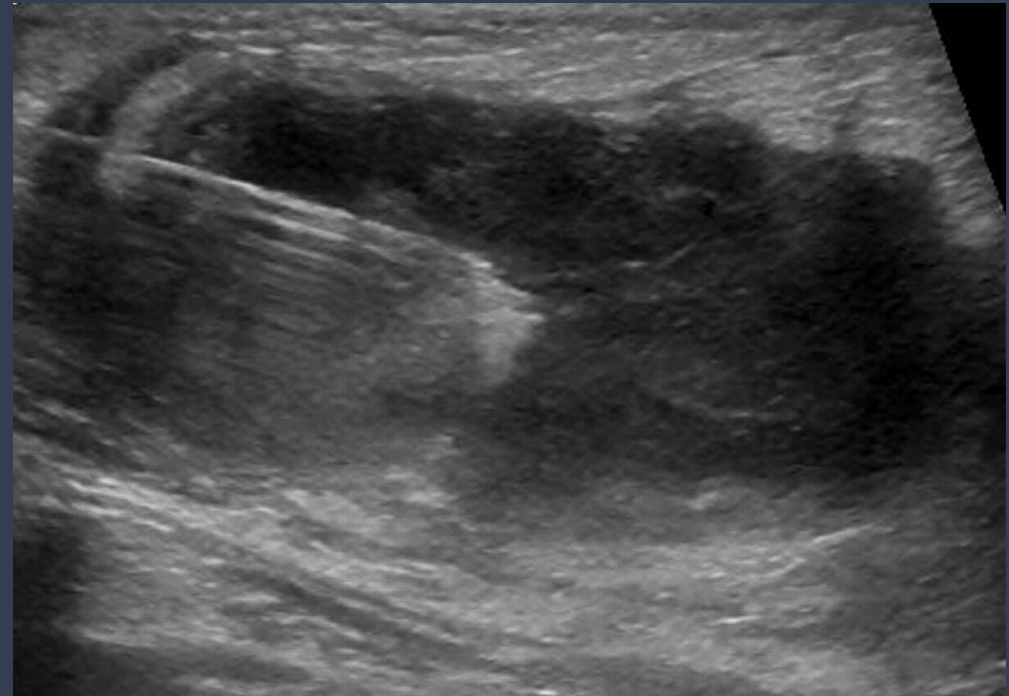

¿Cuál es el rol del radiólogo?

Evaluar el alcance de la infección
y la necesidad de intervención



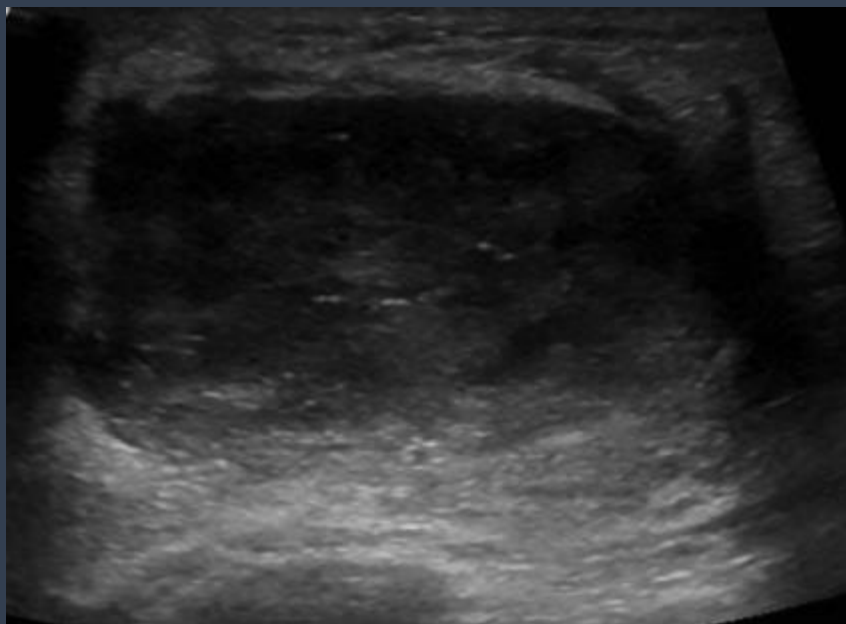Realizar intervenciones guiadas
por ultrasonido



BI-RADS

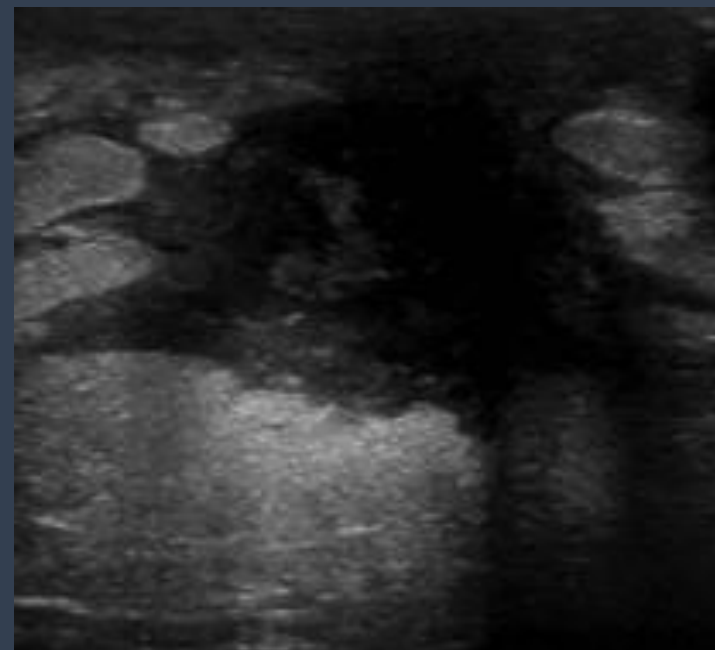
Paciente joven, con hallazgos clínicos e imagenológicos de mastitis no complicada o con absceso confirmado por anatomía patológica

BI-RADS 2 o 3



Masas mal definidas en ecografía o una asimetría focal por mamografía en paciente mayores, que no mejoran con ATB o con una aspiración fallida

BI-RADS 4 (4a)



Conclusiones

La mastitis tiene un diagnostico clínico. Las imágenes ayudan a guiar el manejo y la intervención en casos complicados, así como descartar otras patologías.

El radiólogo debe estar familiarizado con la las características radiológicas de enfermedades inflamatorias mamarias.

Bibliografía

- Genevieve A Woodard, MD, PhD, Asha A Bhatt, MD, Erica M Knavel, MD, Katie N Hunt, MD, Mastitis and More: A Pictorial Review of the Red, Swollen, and Painful Breast. Journal of Breast Imaging, 2021;3;113–123
- Reina Cubero R, Campos Arenas MR, Garcia Gomez S, Heursen EM, Sanchez-Porro Del Rio MC, Rodriguez Vargas D. La enfermedad inflamatoria en la mama: más allá de la mastitis. seram [Internet].2018
- Isabelle Trop, Alexandre Dugas, Julie David, Mona El Khoury, Jean-François Boileau, Nicole Larouche, and Lucie Lalonde. Breast Abscesses: Evidence-based Algorithms for Diagnosis, Management, and Follow-up. RadioGraphics 2011 31:6, 1683-1699

Contacto

aflorenciagonzalez.9@gmail.com