CADI2022
CONGRESO ARGENTINO DE DIAGNÓSTICO POR IMÁGENES
22 AL 24 DE SEPTIEMBRE
CEC:

0414

ENFERMEDAD PÉLVICA INFLAMATORIA: MÁS ALLÁ DEL DIAGNÓSTICO CLÍNICO

AUTORES: SASSO, MARIA DANIELA ; VICENTE, NATALIA PAOLA; ROBIDARTE, ANTONELA LUCIA; MARTINEZ MARIA ALEJANDRA; SAEZ, ANDRES ESTEBAN; SANCHEZ, FABIANA CATALINA

HOSPITAL DE CLÍNICAS "JOSÉ DE SAN MARTÍN"

CABA. Argentina

Email: danielasasso31@gmail.com

LOS AUTORES NO PRESENTAN CONFLICTO DE INTERÉS

PRESENTACIÓN DE CASO

Motivo de consulta: Paciente femenina de 49 años, consulta por dolor en hemiabdomen inferior, a predominio de fosa ilíaca izquierda, de tres días de evolución, asociado a leucorrea de larga data.

Examen físico: Dolor a la palpación profunda en fosa ilíaca izquierda.

Antecedentes: No refiere.

HALLAZGOS IMAGENOLÓGICOS

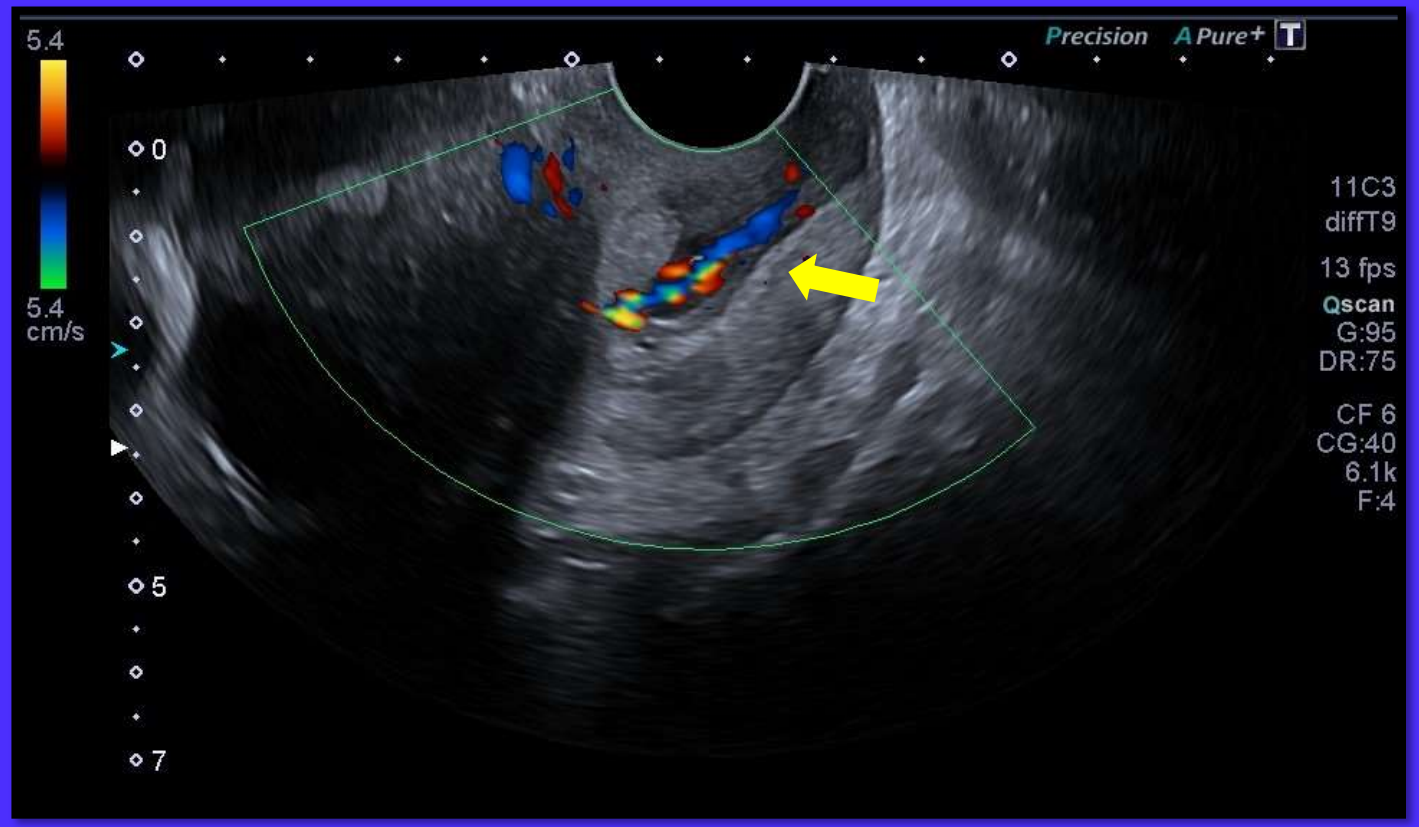

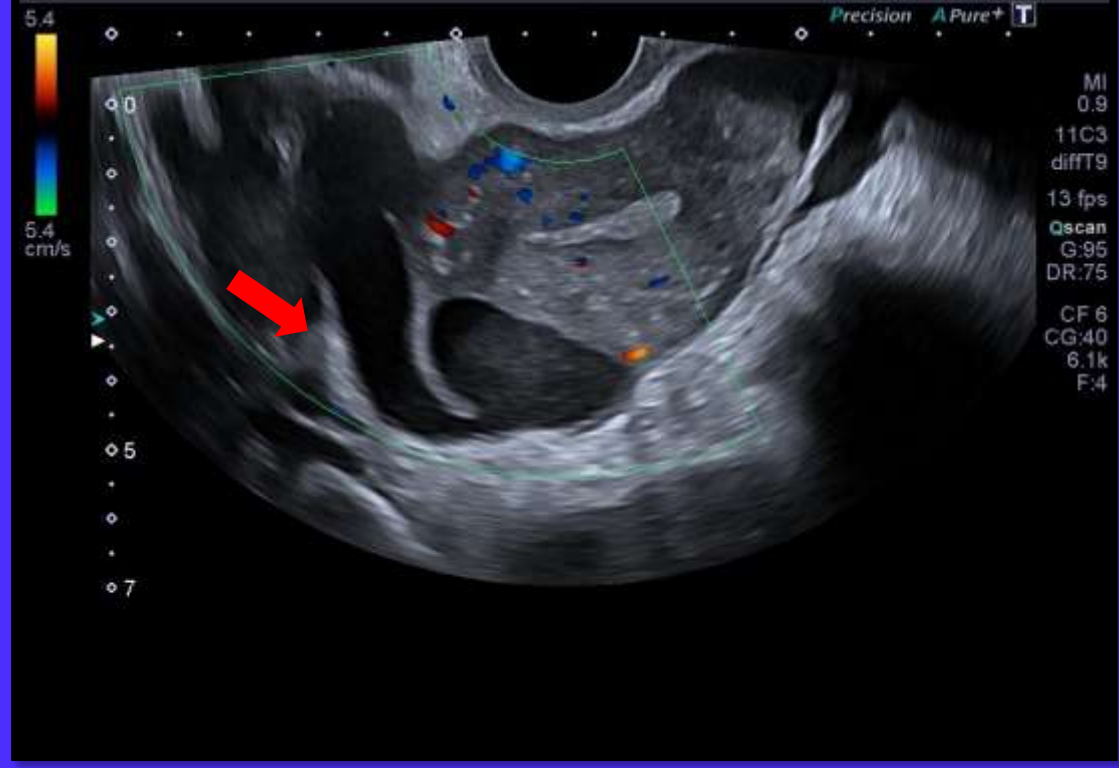

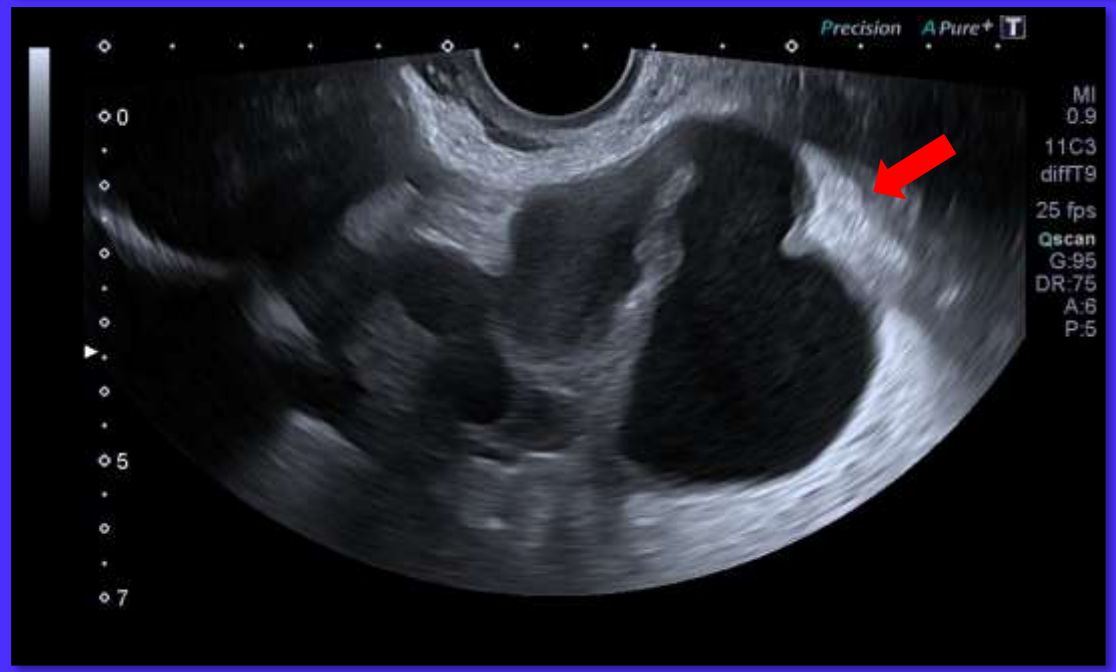

Ecografía abdominal: Se visualiza a nivel parauterino bilateral imagen tubular dilatada con niveles liquido – líquido y ecos internos móviles compatibles con piohidrosalpinx (flecha roja). Asociado, se evidencia hiperemia uterina y endometrial, así como aumento de la vascularización del cérvix en relación a cervicitis (flecha amarilla) y dolor de la paciente a la movilización del transductor

DISCUSIÓN

- La enfermedad pélvica inflamatoria (EPI) es un síndrome clínico frecuente en mujeres sexualmente activas producida por el ascenso de gérmenes desde el canal vaginal (N. Gonorroae y C. Trachomatis con mayor frecuencia)
- La ecografía es el método por imagen de elección para la evaluación ginecológica.
- Puede ser normal en estadios precoces o presentar hallazgos inespecíficos, como líquido en cavidad endometrial, endocervical y fondo de saco o aumento de tamaño de ovarios.

- El **hidrosalpinx** se visualiza como una trompa dilatada, anecoica, con forma de C o S, debido a obstrucción ampular. Otros signos característicos son el "signo de la muñeca" debido a la distensión y plegamiento tubárico y el "signo de la rueda dentada" que se manifiesta con pliegues longitudinales engrosados.
- Las adhesiones peritubáricas originan el "signo del pico".
- El **piosalpinx** se observa como estructura serpiginosa, con contenido ecogénico en relación a pus y niveles líquido-líquido. Los abscesos tubo-ováricos se presentan como masas quísticas multiloculadas, con paredes y tabiques gruesos con aumento de la vascularización al Doppler color.

CONCLUSIÓN

- La EPI es frecuente en nuestro medio, por ello, como radiólogos debemos conocer los hallazgos ecográficos característicos pero también los menos frecuentes.

- El piohidrosalpinx bilateral no es frecuente pero se debe tener presente ya que compromete la vida y la calidad de vida de la paciente.

BIBLIOGRAFÍA

1-A. Rojas Jiménez, M. Otero García, L. Trillo Fandiño, A. C. Caldera Díaz, P. Blanco Lobato. Los senderos de la enfermedad inflamatoria pélvica y su espectro de hallazgos radiológicos. SERAM 2012. S-0422

2-Curry A, Williams T, Penny ML. Pelvic Inflammatory Disease: Diagnosis, Management, and Prevention. Am Fam Physician. 2019 Sep 15;100(6):357-364. PMID: 31524362.

3-Shia Salem; Útero y Glándulas anexas; Ecografía obstétrica y fetal. Carol M. Rumack, Stephanie R. Wilson. J. William Charboneau. Tomo 2. Segunda edición. Editorial Marban.2011. Página 75-78.