CADI2022
CONGRESO ARGENTINO DE DIAGNÓSTICO POR IMÁGENES
22 AL 24 DE SEPTIEMBRE CEC:

DISECCIÓN INTRAMIOCÁRDICA DE VENTRÍCULO IZQUIERDO. UNA COMPLICACIÓN POST INFARTO DE MIOCARDIO Y SU VALORACIÓN EN RESONANCIA MAGNÉTICA CARDIACA.

POSTER 905

AUTORES

- Alexandra Romero
- Claudia Andrea Fernandez
- Jenniffer Pineda Marvez
- Ivana Isabel De Boni
- Dr. Alejandro Deviggiano

Presentación sin conflicto de interés por parte de los autores.

Provincia de Buenos Aires – Argentina – aprg1988@gmail.com

DASA

DIAGNOSTICO MAIPU

OBJETIVOS

Resaltar la importancia de la Resonancia magnética Cardiaca en el diagnóstico del hematoma disecante intramiocárdico.

Describir las secuencias de resonancia magnética que permiten análisis y diagnóstico del hematoma disecante intramiocárdico.

Detallar la importancia de la RMC como modelos de valoración morfológica funcional y de viabilidad miocárdica, en casos de hematomas disecantes intramiocárdicos

REVISIÓN DEL TEMA

Concepto

Disección intramiocárdica (DIM) una infrecuente complicación post infarto de miocardio, que involucra una ruptura completa o incompleta, con infiltración de sangre hacia y a través de la pared miocárdica.

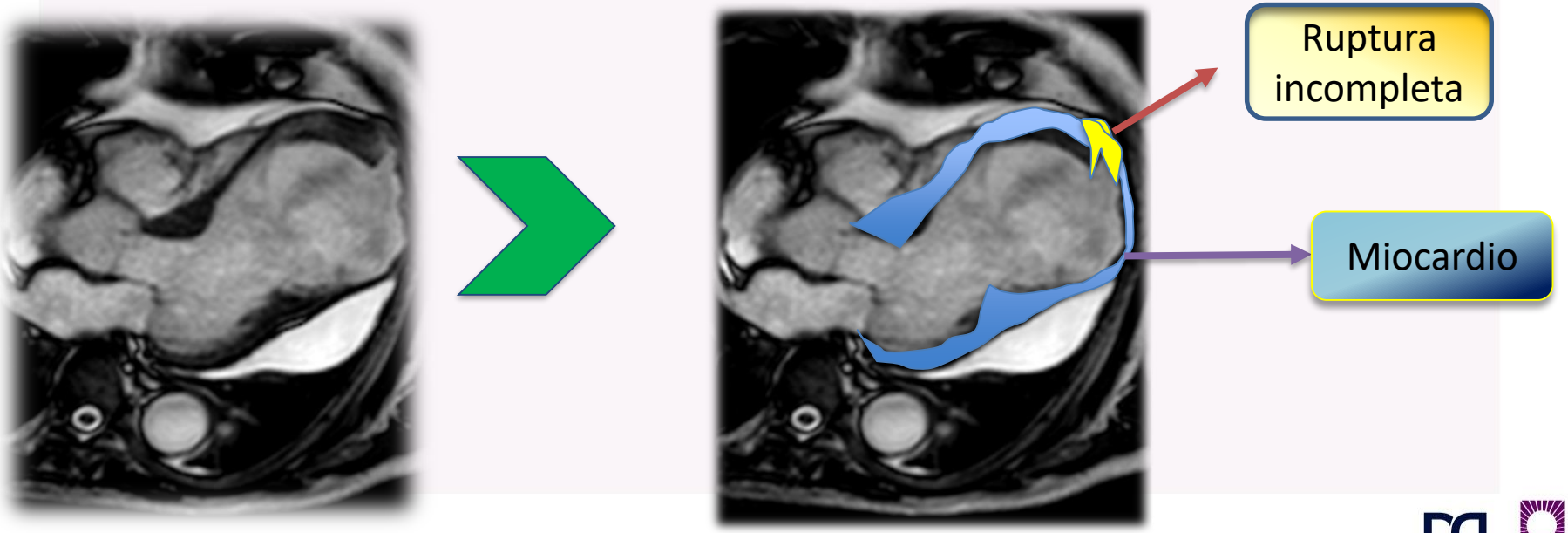

REVISIÓN DEL TEMA
Fisiopatología

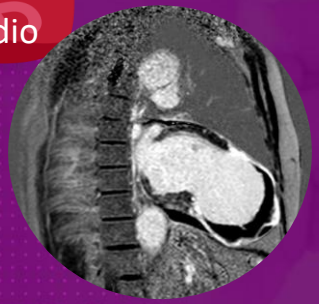

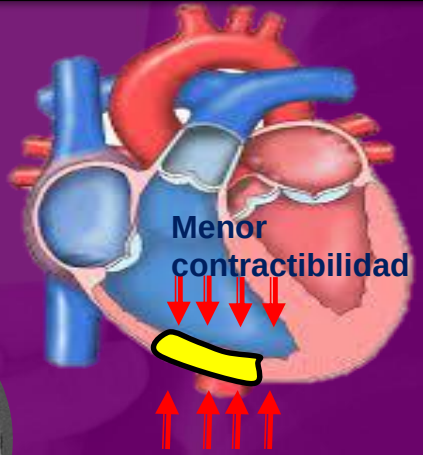

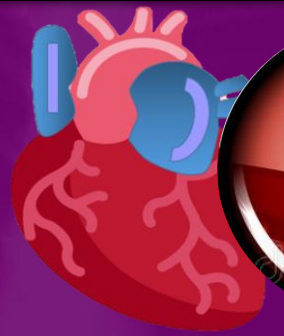

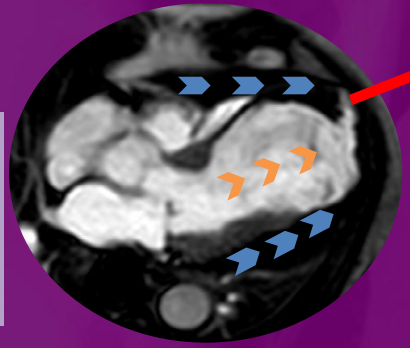

Una menor resistencia a la tracción del sitio del infarto con movimiento discinéticos, ruptura de vasos intramiocárdicos o el incremento de la presión de perfusión en los capilares coronarios, todos estos factores inducen una disociación hemorrágica entre las fibras musculares cardiacas, produciendo una nueva luz miocárdica

REVISIÓN DEL TEMA
Resonancia Magnética Cardiaca (RMC)

La Resonancia magnética cardíaca (RMC) se considera como la modalidad **Gold standard,** en el diagnóstico de DIM.

Proporciona información respecto a

Estructura, localización y extensión del infarto

Compromiso parietal miocárdico.

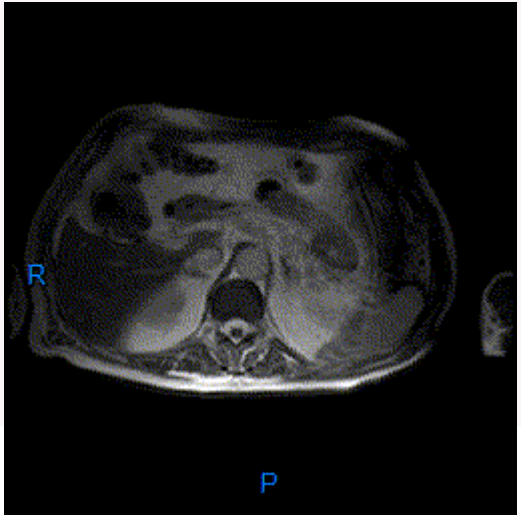

Viabilidad cardiaca.

Demuestra lesión isquémica o de reperfusión .

REVISIÓN DEL TEMA
Secuencias de RMC

***Spin echo* SE**
(Sangre negra)

Flujo sanguíneo hipointenso en el interior de vasos y cavidades.

SE (T1): Información anatómica y sensible a hemoderivados.

SE (T2): Caracterización tisular, detección de edema miocárdico.

Grupo de secuencias : *SE –TSE- FSE.*

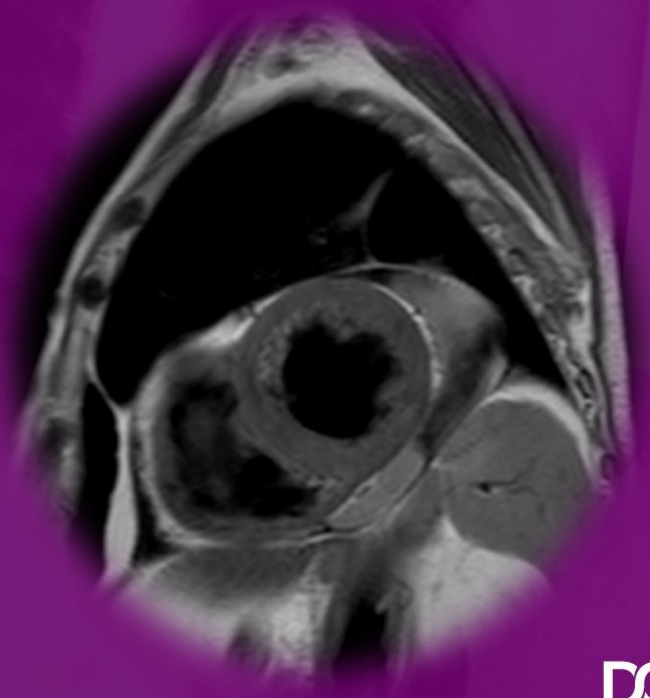

REVISIÓN DEL TEMA
Secuencias de RMC

***Echo gradiente* EG**
(Sangre blanca)

Hiperintensidad del flujo sanguíneo respecto al miocardio

Elevada resolución temporal

Secuencias **Cine** RMN

Valoran la función cardíaca valvular y el flujo intravascular.

Grupo de secuencias: *FLASH, TurboFLASH, SSFP*

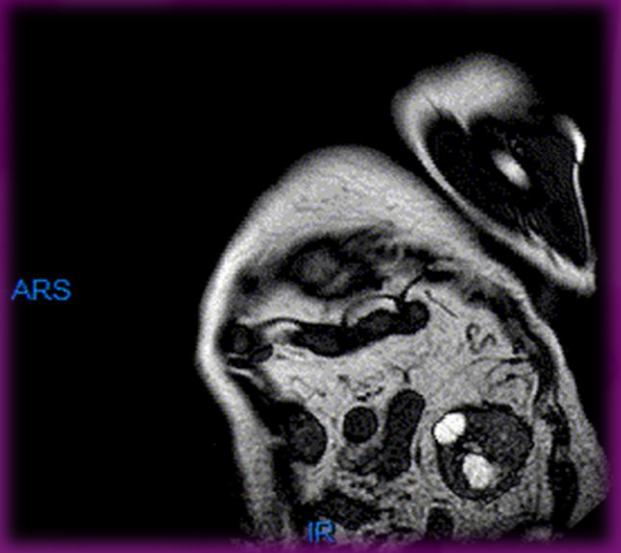

REVISIÓN DEL TEMA
Secuencias de RMC

LOOK LOCKER

Permite obtener el tiempo óptimo de inversión del miocardio

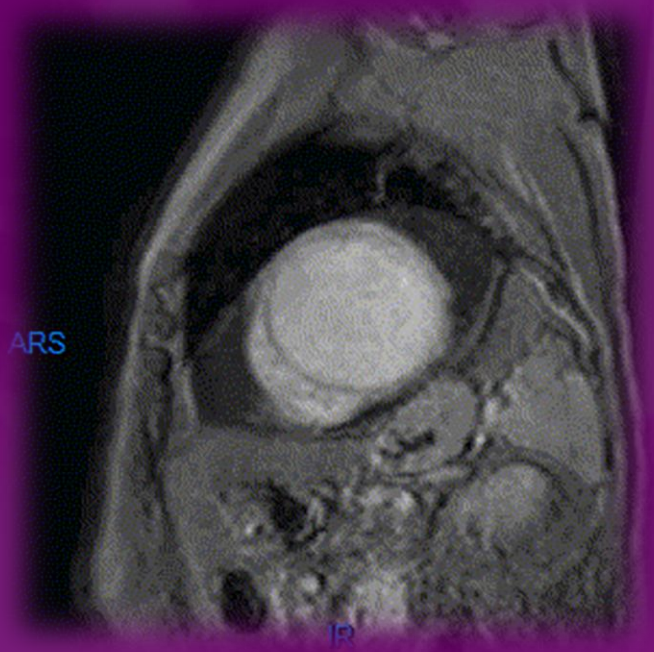

REVISIÓN DEL TEMA
Secuencias de RMC

REALCE TARDÍO

Secuencia EG pontenciada en T1

Permite visualizar la extensión transmural de un infarto , áreas inflamatorios o de fibrosis presentes en tumores y pericardio o miocardiodiopatías

Áreas de infarto (realce) en relación al miocardio sano hipointenso

REVISIÓN DEL TEMA
Hallazgos imagenológicos en DIM

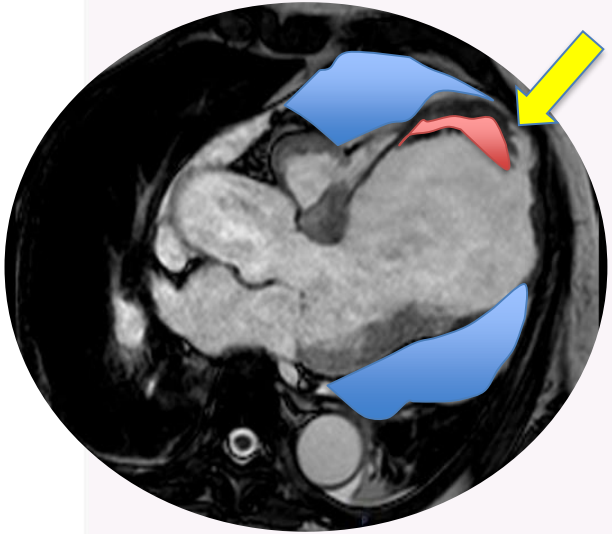

Disección miocárdica
Derrame pericárdico
Área de trombosis

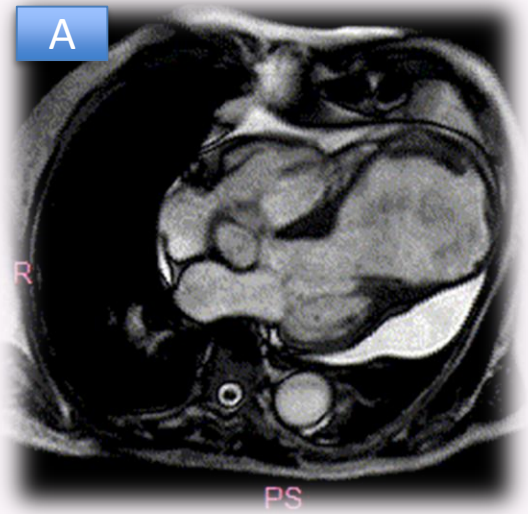

Evaluación anatomo funcional:

- Ventrículo izquierdo deterioro severo de la función sistólica
- Dilatación aneurismática con disección miocárdica y trombosis adyacente, asociada a movimiento discinético a nivel inferior e inferolateral medial de los segmentos apicales y del ápex cardiaco.
- **Vídeo A**: Primer paso de contraste : Hipoperfusión septal y anterior medial con aneurisma y trombosis apical

REVISIÓN DEL TEMA
Hallazgos imagenológicos en DIM

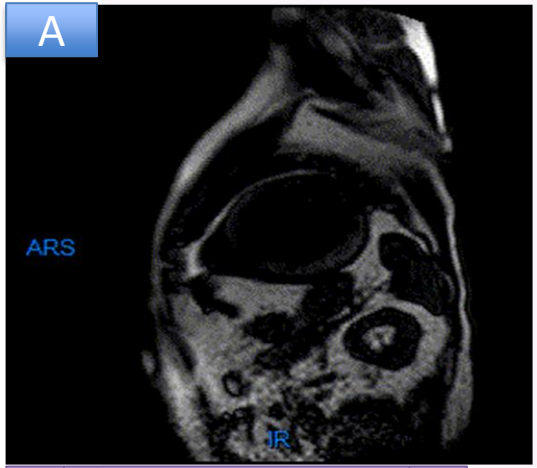

Perfusión eje corto

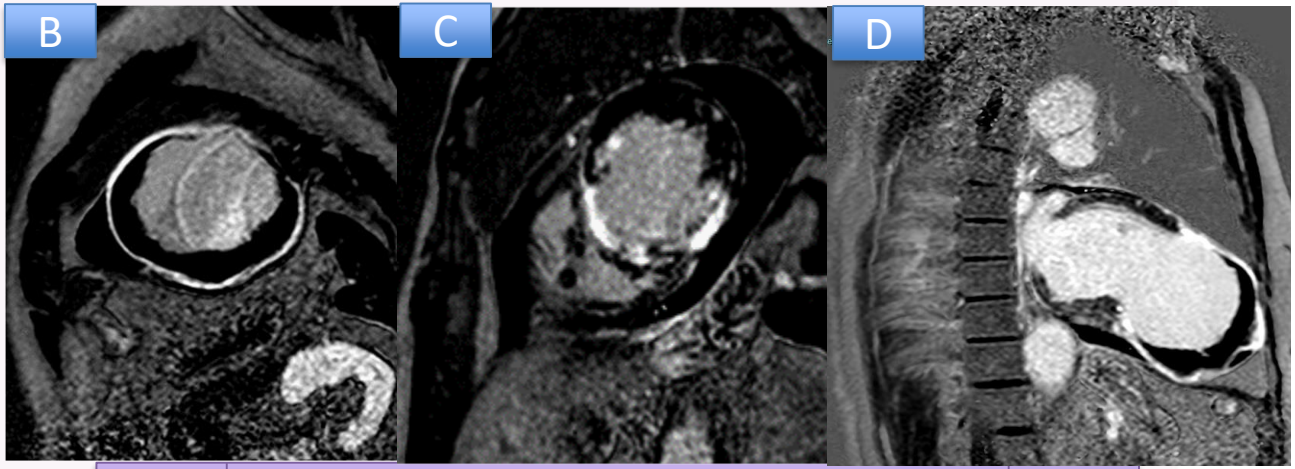

Realce tardío B y C (Eje corto) D (Eje largo)

Video A: Perfusión miocárdica eje corto (T1) : Área hiperintensa a nivel antero e ínferoseptal en relación a área de hipoperfusión.

Imágenes A, B y C: Secuencias de realce tardío (T1) con patrón transmural a nivel anteroseptal , inferoseptal e inferior sobre la transición medio /apical y de todos los segmentos apicales vinculables a daño celular y fibrosis.

CONCLUSIONES

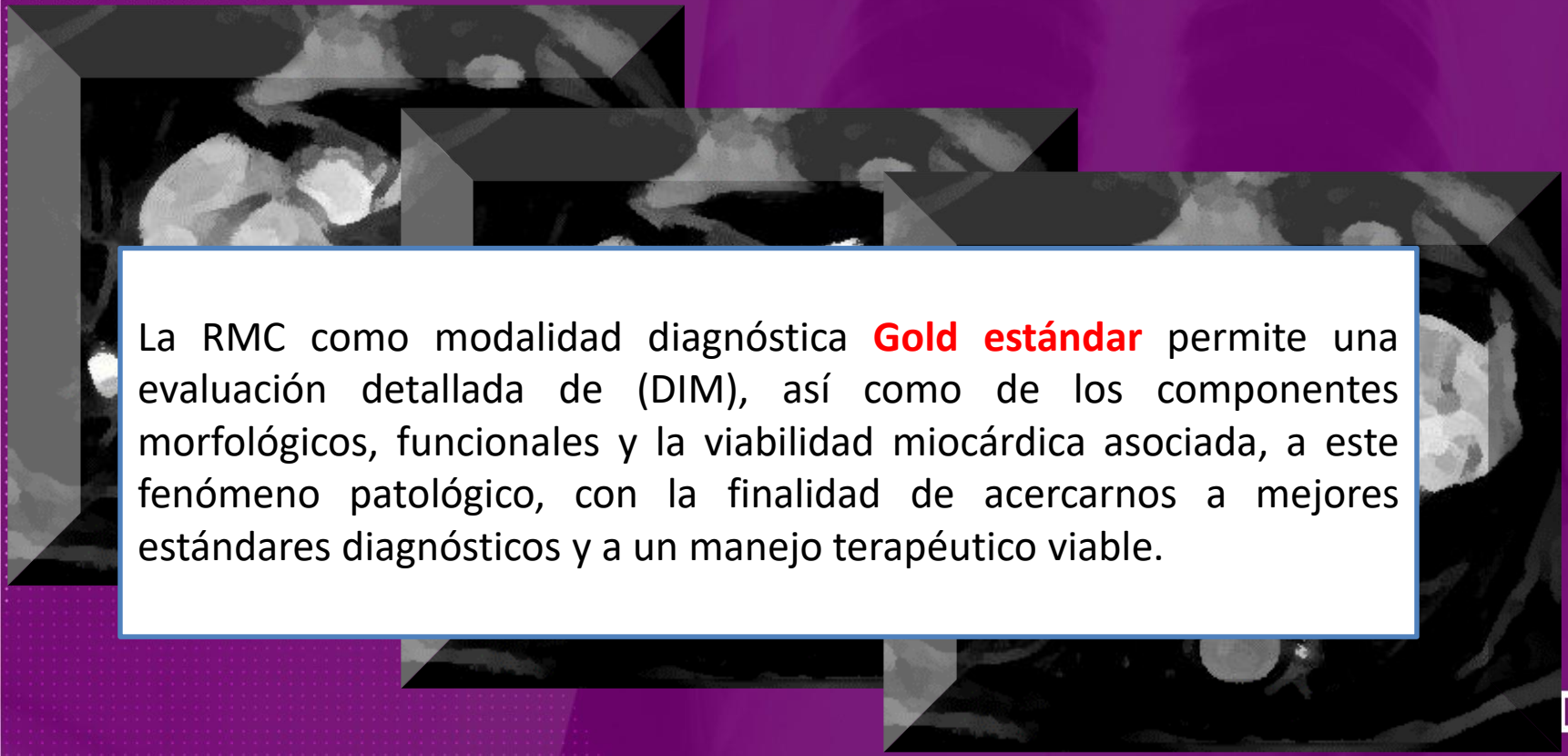

La RMC como modalidad diagnóstica **Gold estándar** permite una evaluación detallada de (DIM), así como de los componentes morfológicos, funcionales y la viabilidad miocárdica asociada, a este fenómeno patológico, con la finalidad de acercarnos a mejores estándares diagnósticos y a un manejo terapéutico viable.

BIBLIOGRAFÍA

- Vargas-Barrón, J., Roldán, FJ, Romero-Cárdenas, Á., & Vázquez-Antona, CA . Hematoma disecante intramiocárdico y rotura cardíaca posinfarto. *Ecocardiografía* , *30* (1), 106-113.
- Tanabe, J., Okazaki, K., Endo, A. y Tanabe, K. (2021). Hematoma disecante intramiocárdico del ventrículo izquierdo. 2013; *5* (6), 349-353.
- Valbuena-López, S., Hinojar, R., & Puntmann, V. O. Resonancia magnética cardiovascular en la práctica cardiológica: una guía concisa para la adquisición de imágenes y la interpretación clínica. *Revista Española de Cardiología*, 2016;*69*(2), 202-210.
- Charfeddine S, Feki W, Maaloul I, Hammami R, Daoud E. An Apical Mass of the Left Ventricle After a Myocardial Infarction: Imaging Contribution. J Saudi Heart Assoc. 2020; 23;32(4):454-457.
- Leitman M, Tyomkin V, Sternik L, Copel L, Goitein O, Vered Z. Intramyocardial dissecting hematoma: dos informes de casos y un metanálisis de la literatura. Ecocardiografía. 2018 ; 35 (2): 260-266
- Agarwal G, Kumar V Jr, Srinivas KH, Manjunath CN, Prabhavathi B. Left Ventricular Intramyocardial Dissecting Hematomas. JACC Case Rep. 2020;3(1):94-98.
- Sakrana AA, Alzubaidi SAA, Shahat AM, Mahmoud AS, Naeim HA. Cardiovascular magnetic resonance and echocardiographic findings of a large thrombosed intramyocardial dissecting hematoma: a case report and a brief review of literature. BJR Case Rep. 2020 ;6(4):20200028.

GRACIAS.