Aunque resulte aburrido Revise las Costillas

Ricardo Videla, Eugenia Giordano, María Elena Castrillón

Hospital Italiano de Córdoba

Póster educativo

Introducción

Las costillas tienen muchas variantes normales y condiciones patológicas que se pueden sospechar con la radiología y mejor definir con la TC. También las lesiones costales pueden simular lesiones pulmonares.

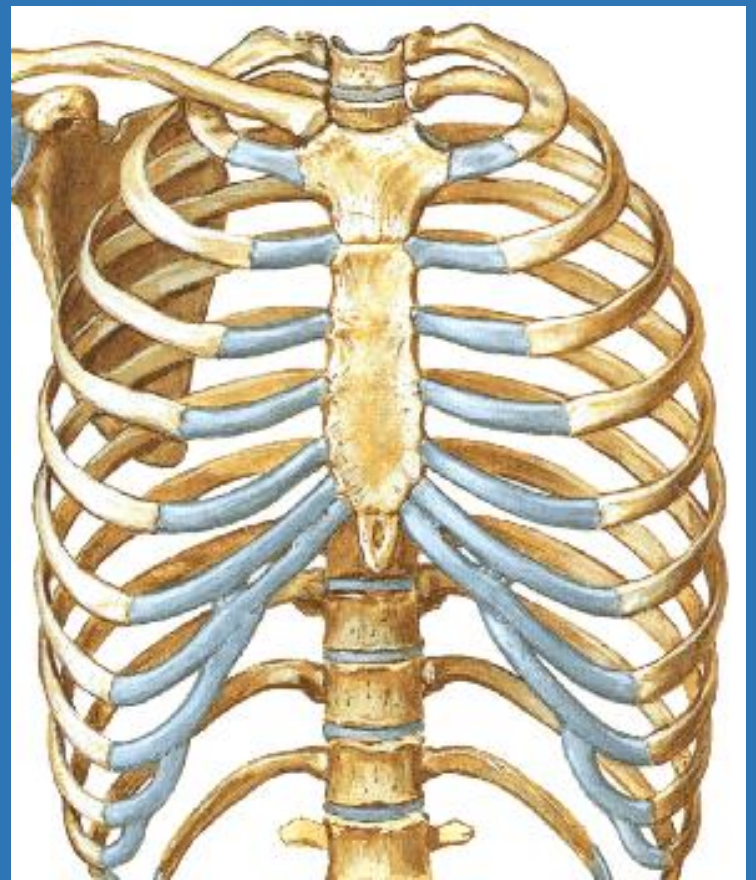

Objetivos

Mostrar ejemplos paradigmáticos de imágenes normales y patológicas de las costillas.

Revisión del tema
Variantes normales

Consideramos: Calcificación de cartílagos costales, la costilla cervical, las costillas bífidas, las costillas que forman puentes, la pseudoartrosis de la primera costilla que puede crear problemas inocentes o reales.

Calcificación cartílagos costales

Permite distinguir hombre y mujer

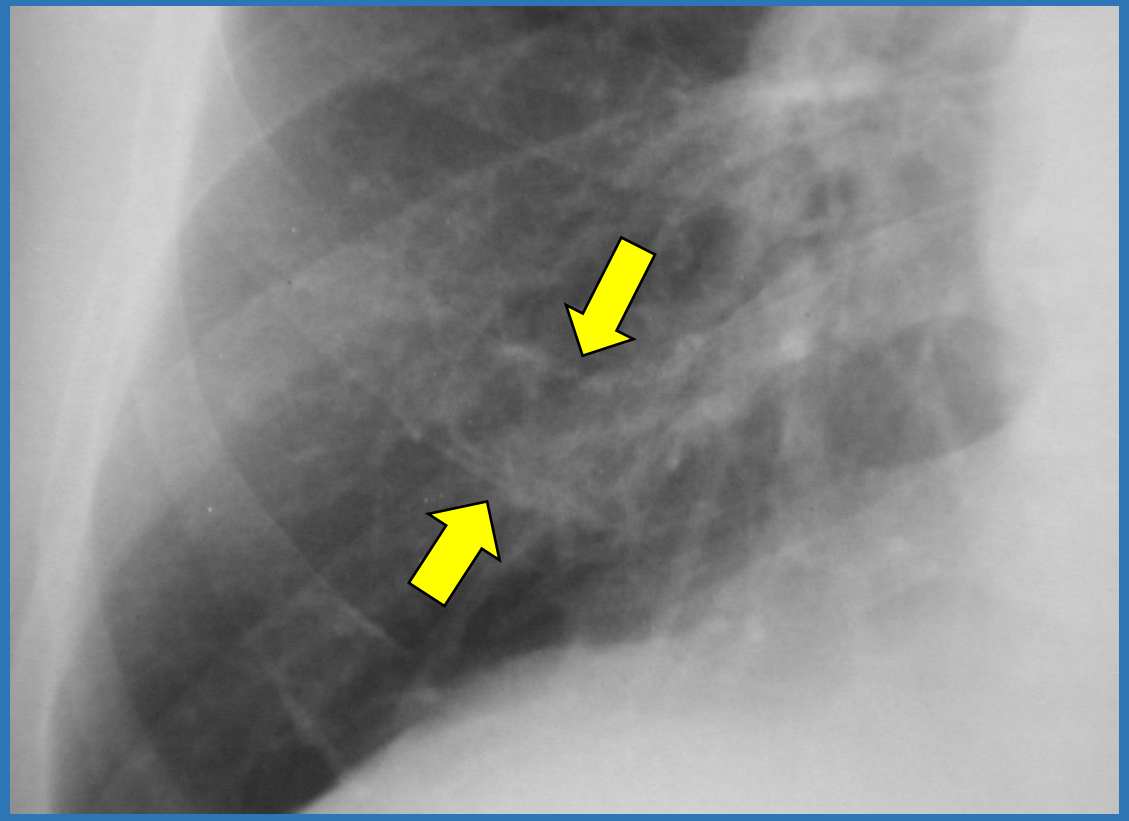

Calcificación cartílago costal en hombres
Periférica

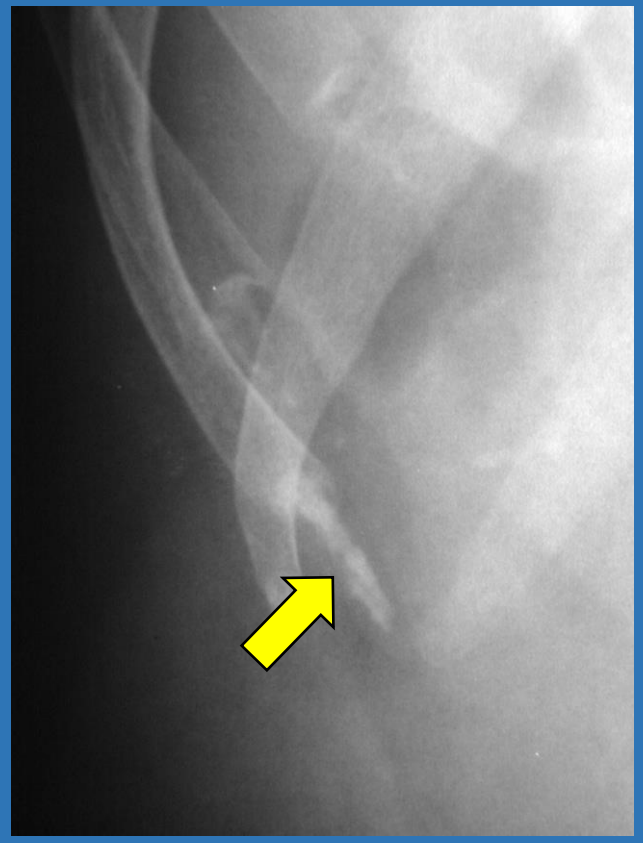

Calcificación de cartílago costal en mujer
Central

Costilla cervical

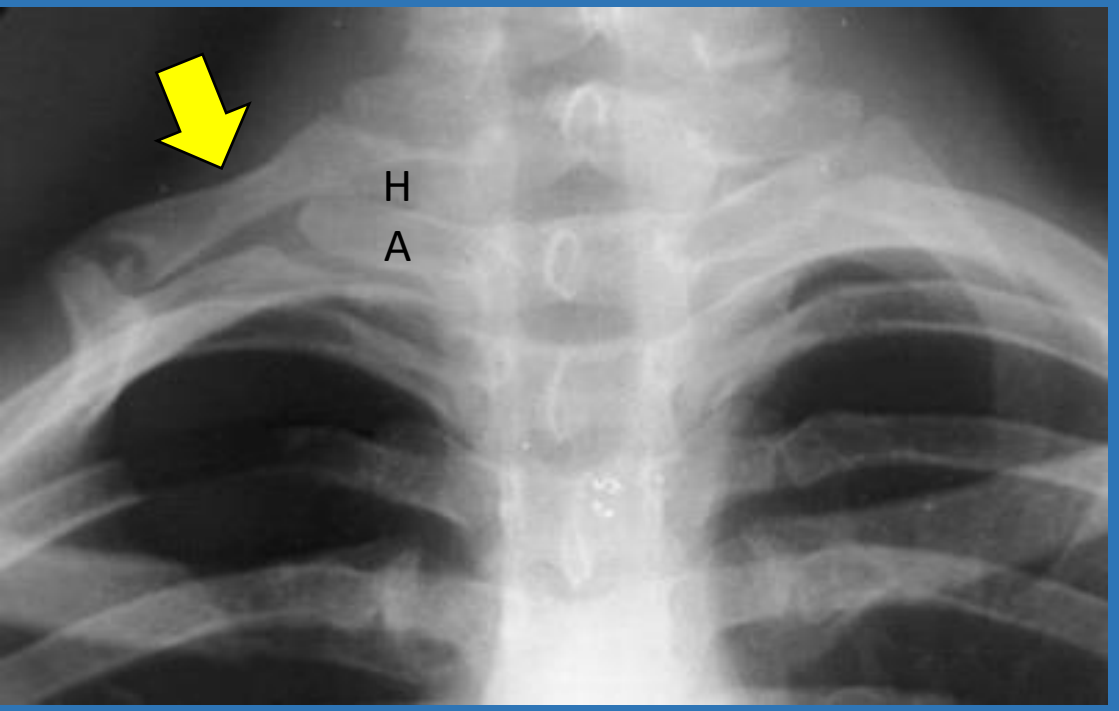

La apófisis transversa de la Séptima cervical es horizontal (H) y la de primera dorsal es ascendente (A)

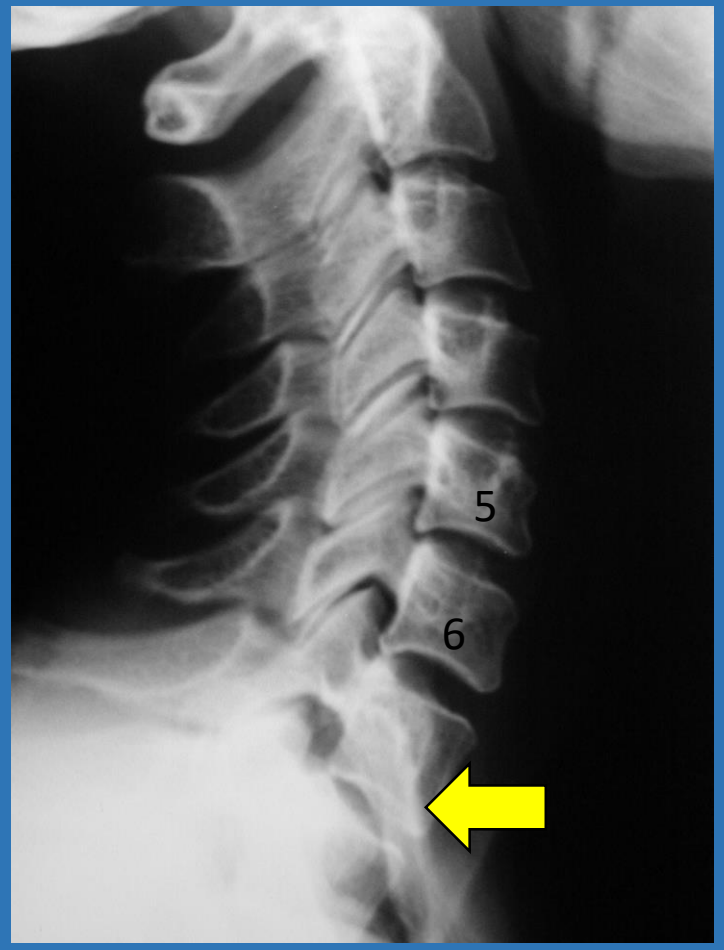

Se diagnostica fácilmente con Columna cervical de Perfil

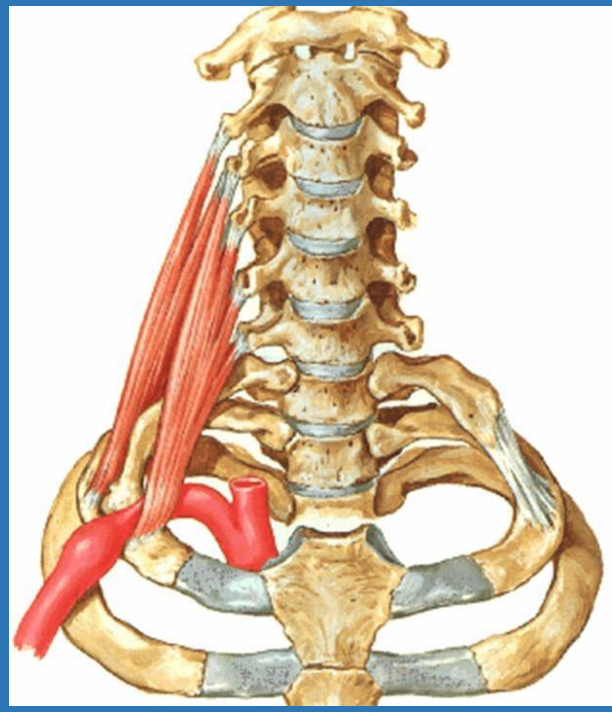

En 10 % de los casos pueden comprimir estructuras como vasos subclavios o plexo braquial y dar síntomas

Costillas bífidas. Pseudoartrosis primera costilla

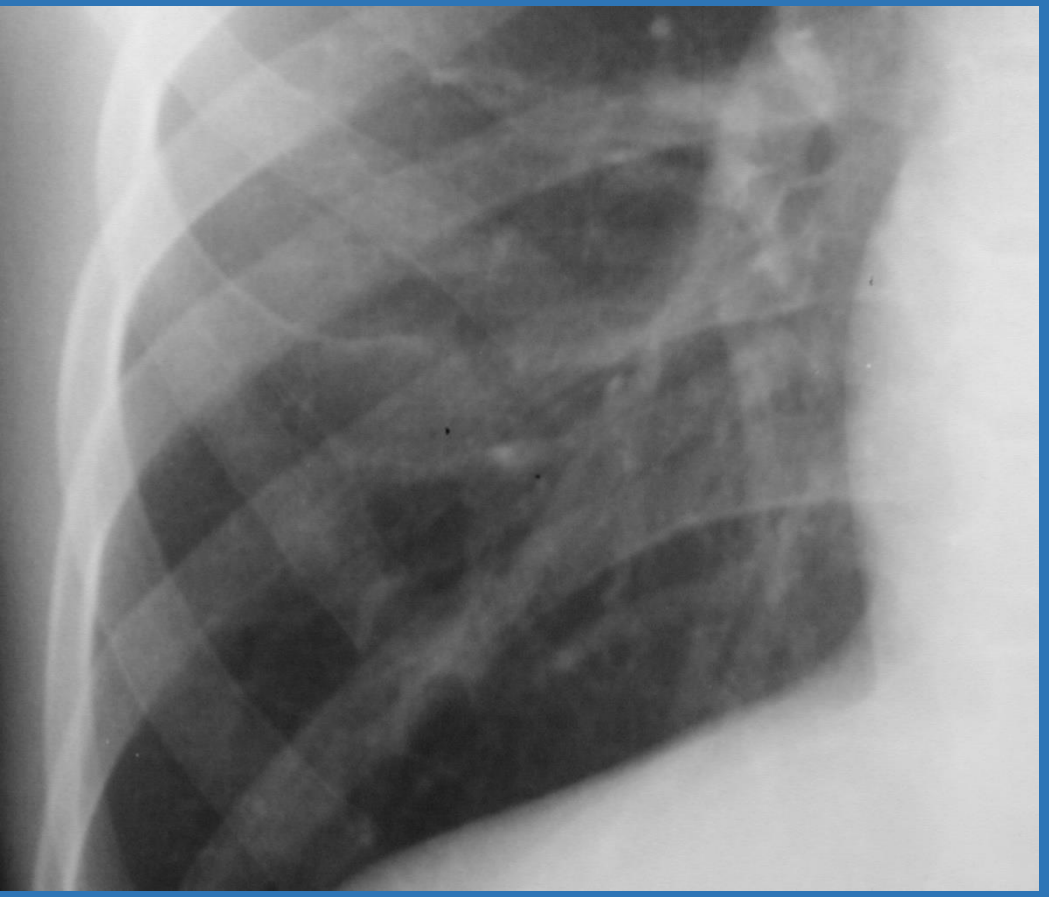

Arco anterior bífido

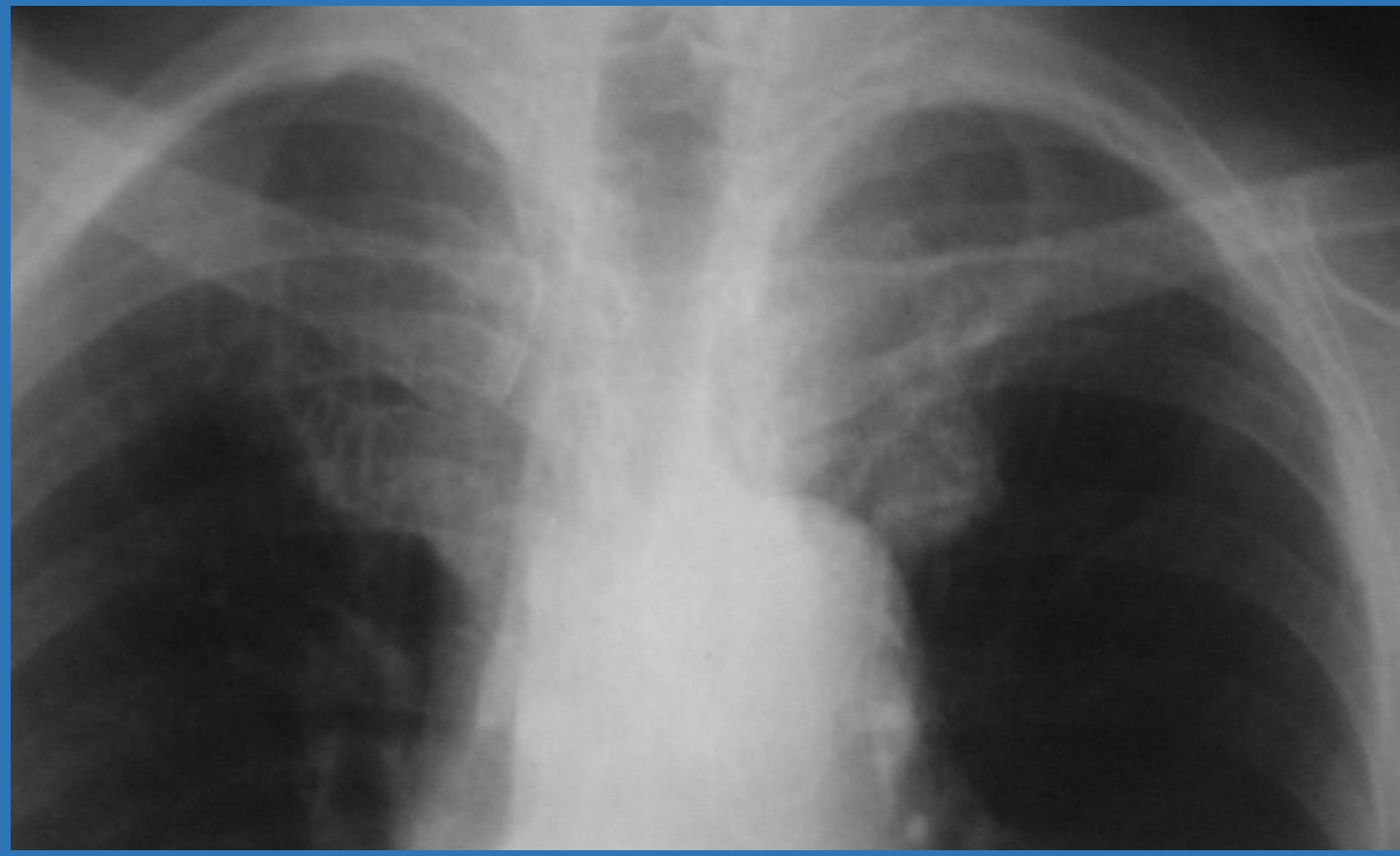

Calcificación exuberante del primer cartílago costal

Falsa pseudoartrosis de primera costilla. Cáncer pulmonar

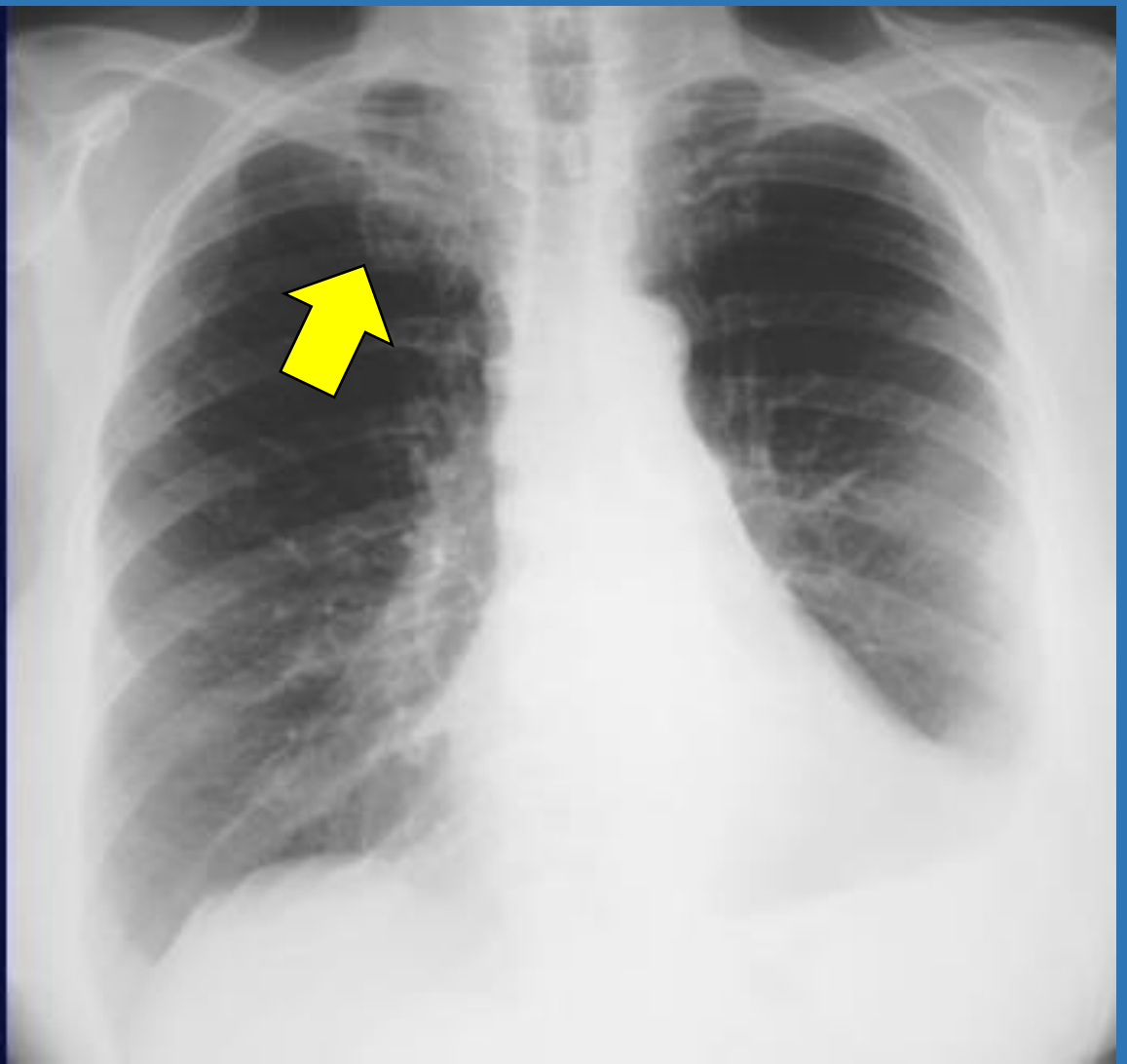

Revisión del tema
Fractura costal

Las fracturas de costillas superiores pueden dar compromiso vascular y las fracturas de las últimas costillas pueden causar lesiones sobre órganos sólidos abdominales como hígado, bazo o riñón. Lo importante es estudiar el tórax y el abdomen para ver que ha sucedido.

Parrilla costal

La fractura de costilla es la patología más común. La Rx de parrilla costal puede ignorar el 50 % de las fracturas. La ecografía es mejor para detectar la fractura. Son estudios **INNECESARIOS**, salvo realizar el diagnóstico de fractura y calmar el dolor.

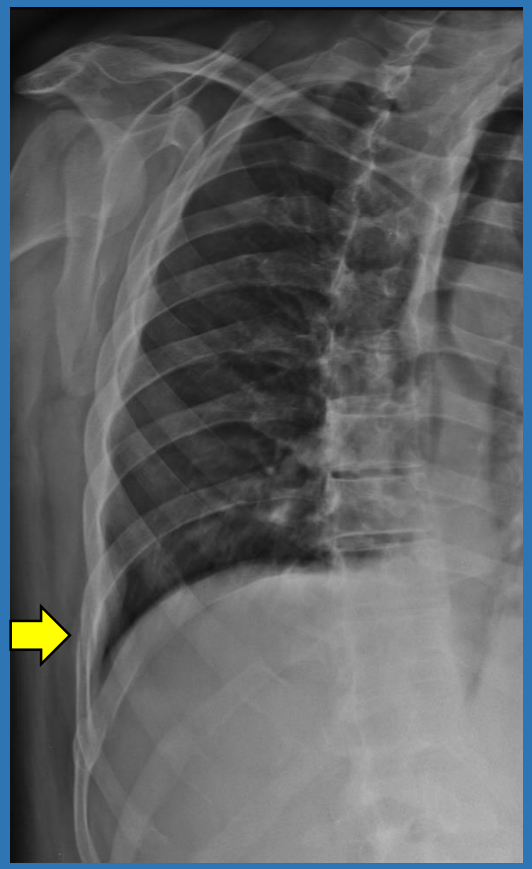

Rx Parrilla costal oblicua. Fractura con pequeño hematoma

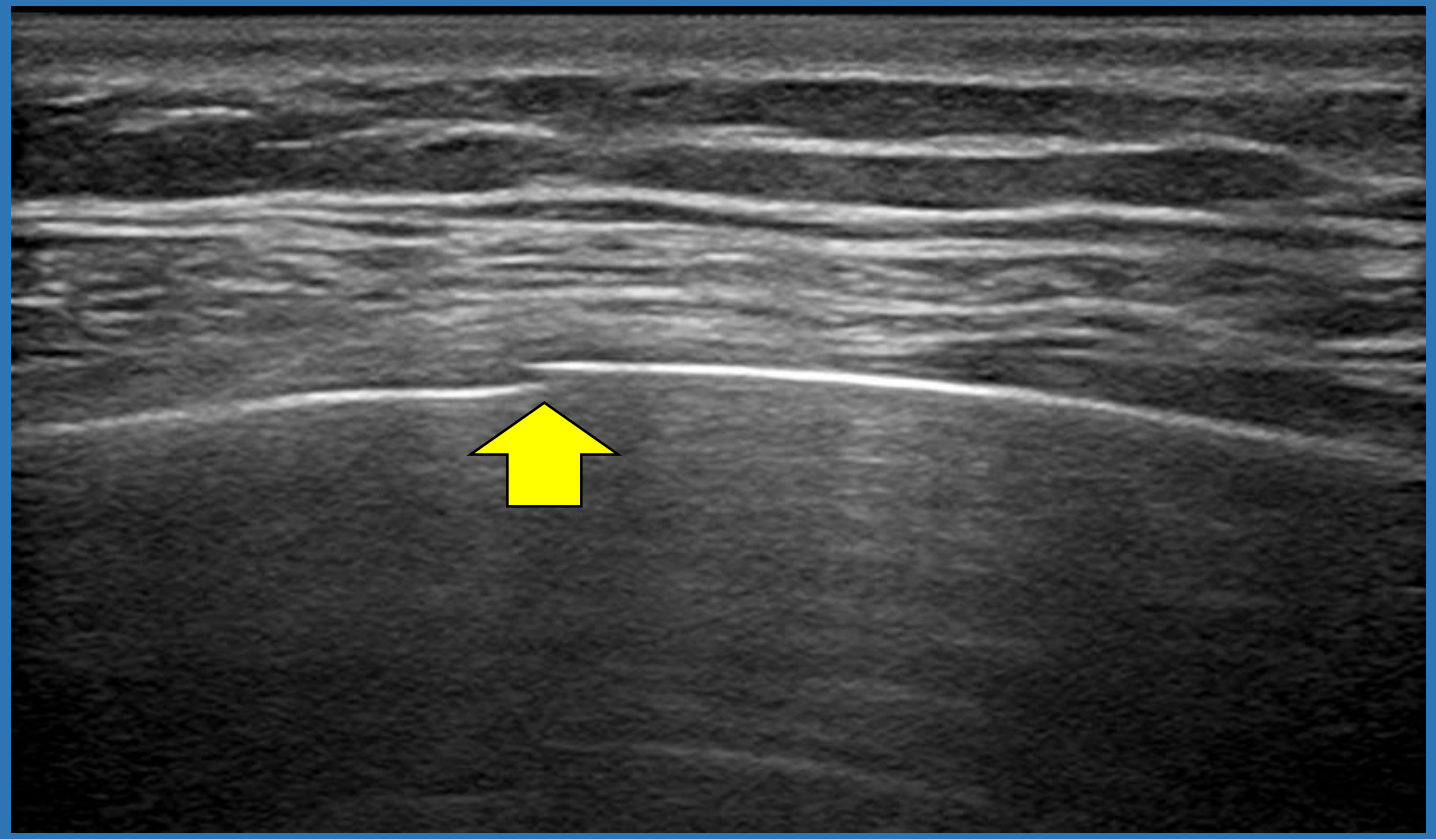

Ecografía: Fractura costal

Fractura costal. Lo importante: **Estudiar el Tórax**

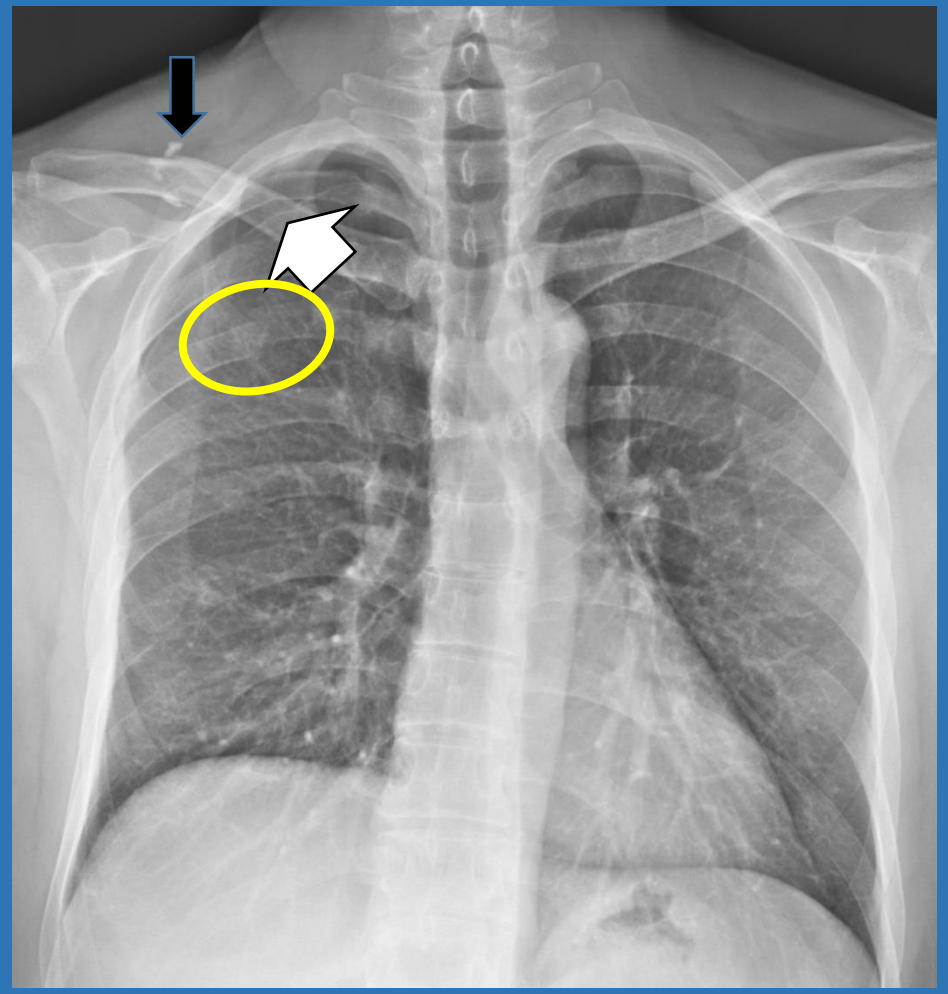

Tórax F: Fractura de quinto arco costal posterior derecho (círculo)
Fractura de clavícula (flecha negra)
Línea pleura visceral por Neumotórax (flecha blanca)

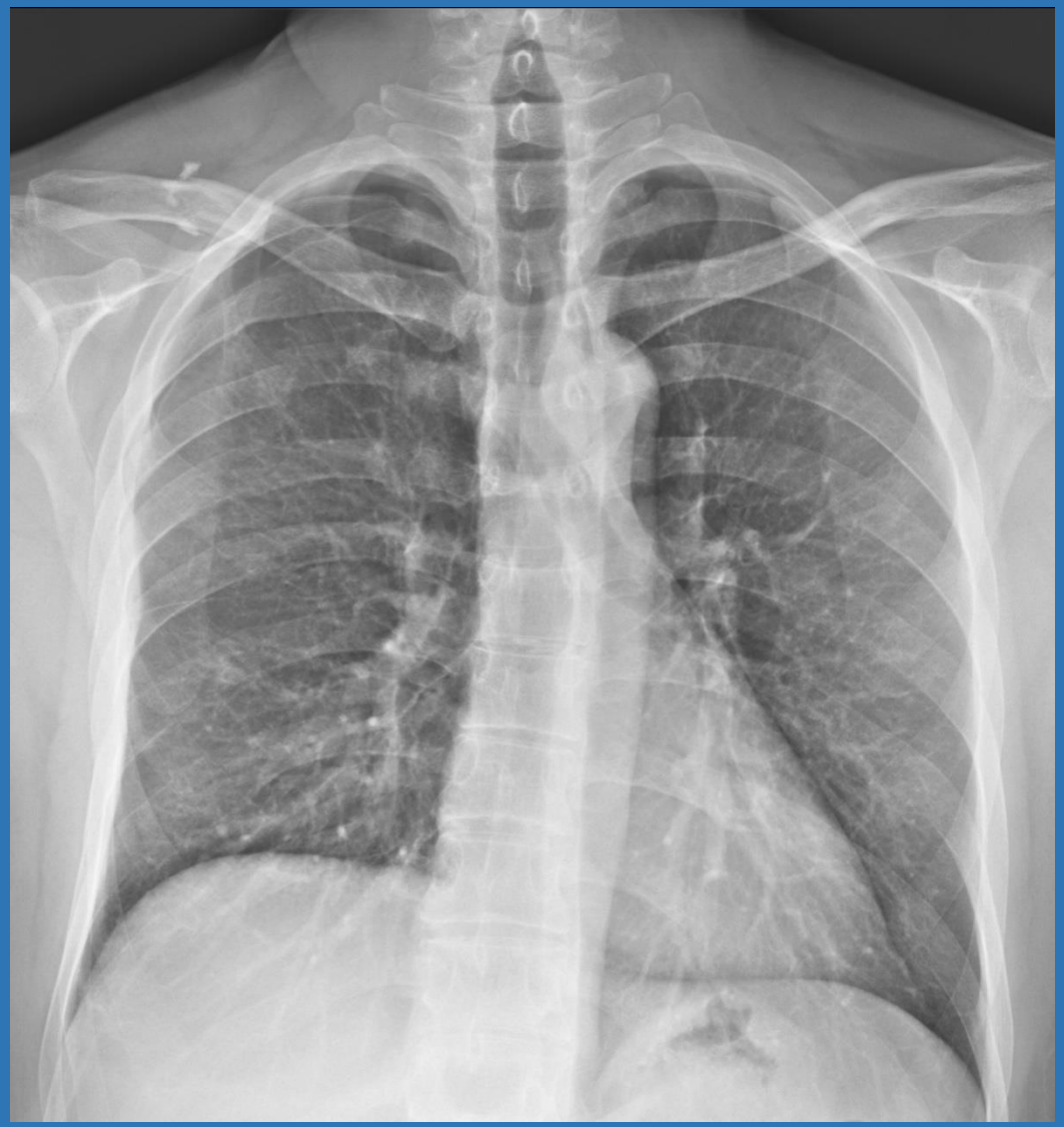

Tórax F. Misma radiografía sin las marcas

Fractura costal inferior. Estudiar Abdomen

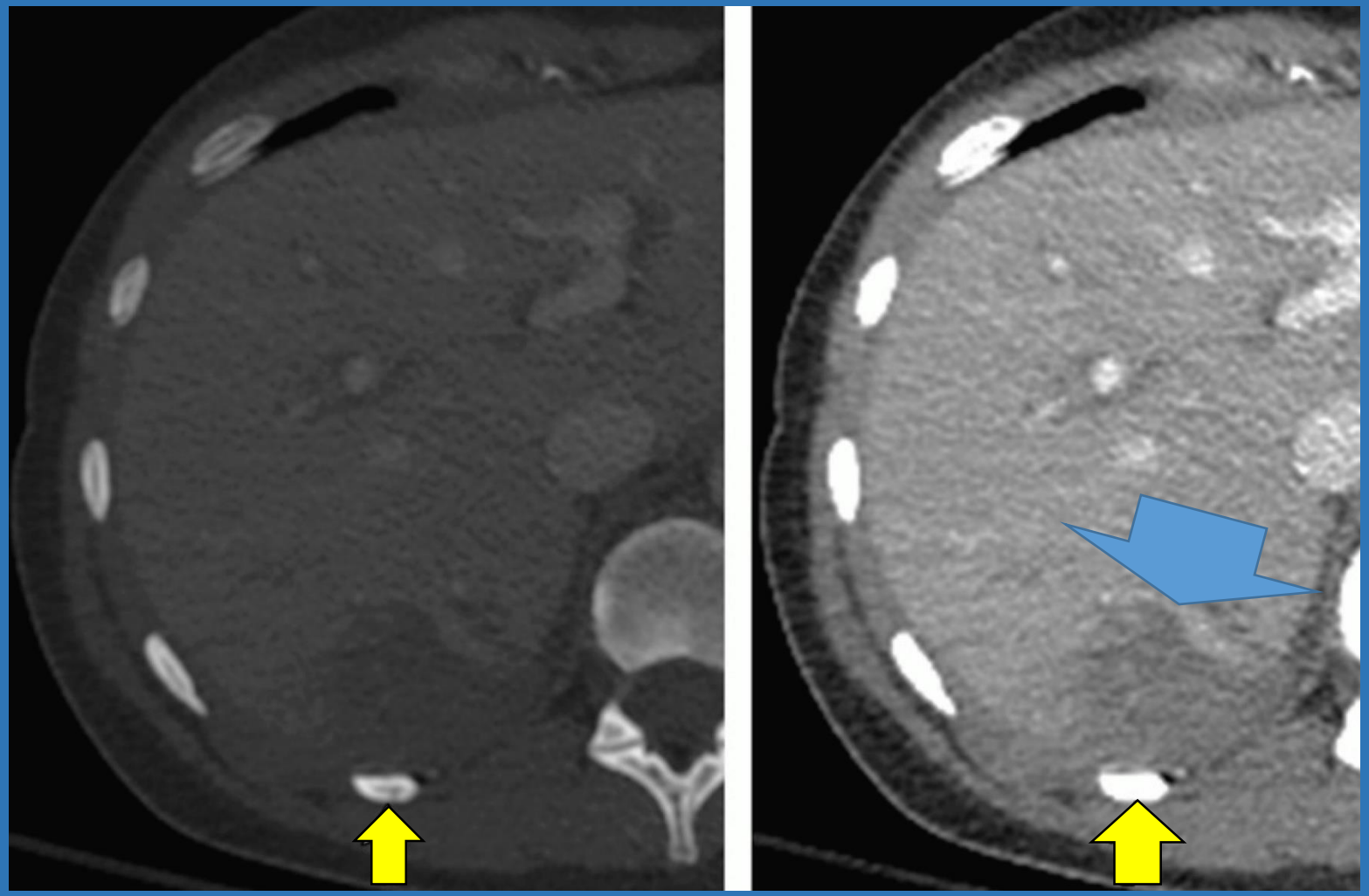

Fractura de costilla inferior (flecha amarilla) produciendo hematoma hepático (flecha azul)

Radiographics 2017;37:628-651

Fracturas costales múltiples. Flail tórax

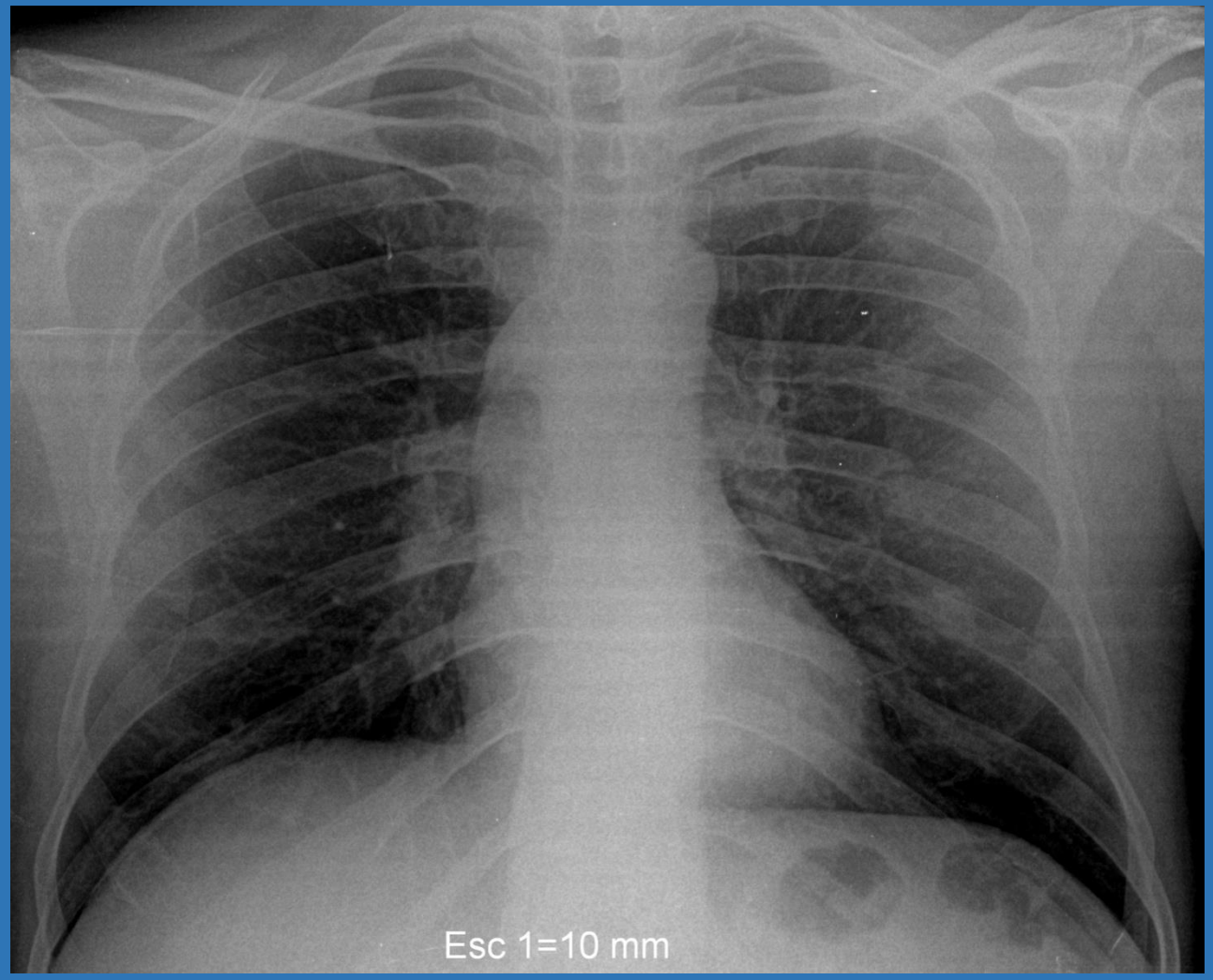

La presencia de al menos 3 fracturas contiguas se asocian con Flail tórax. Puede haber respiración paradojal.
El diagnóstico es clínico

Revisión del tema
Osteolisis costal

Lesión osteolítica costal mayor de 40 años lo primero a pensar es
Metástasis y luego Mieloma

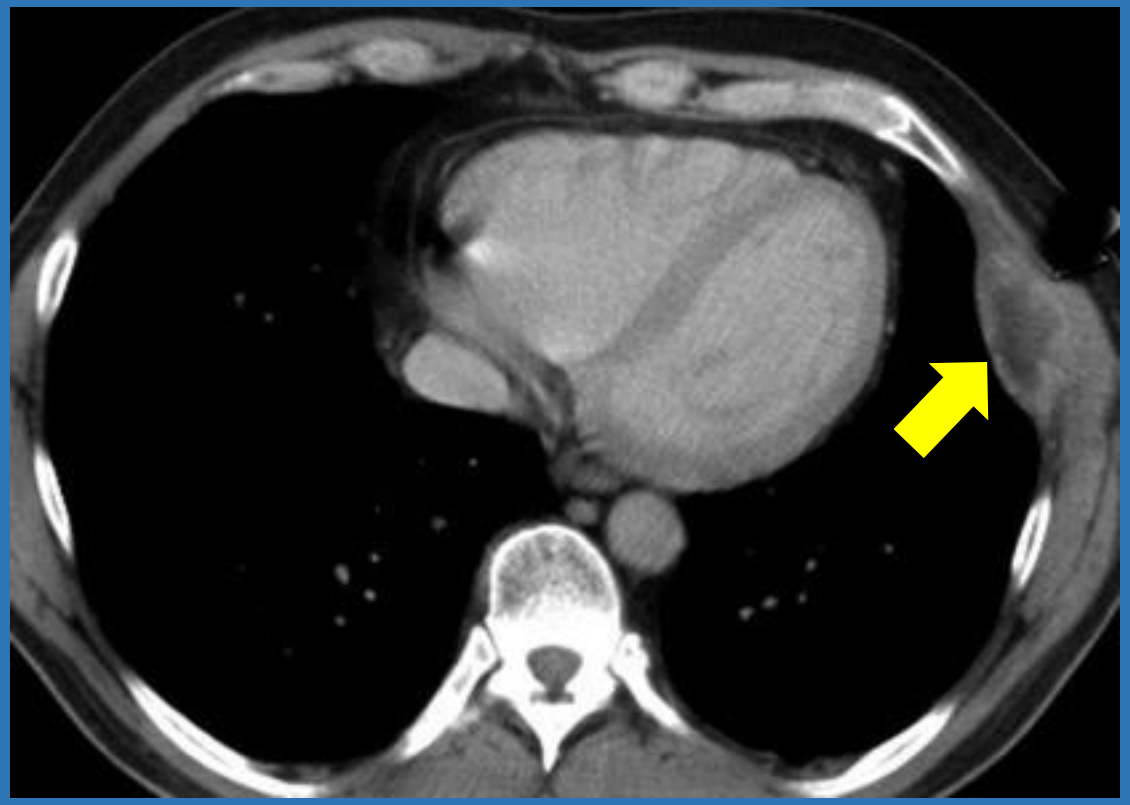

Osteolisis expansiva costal por Mtts renal

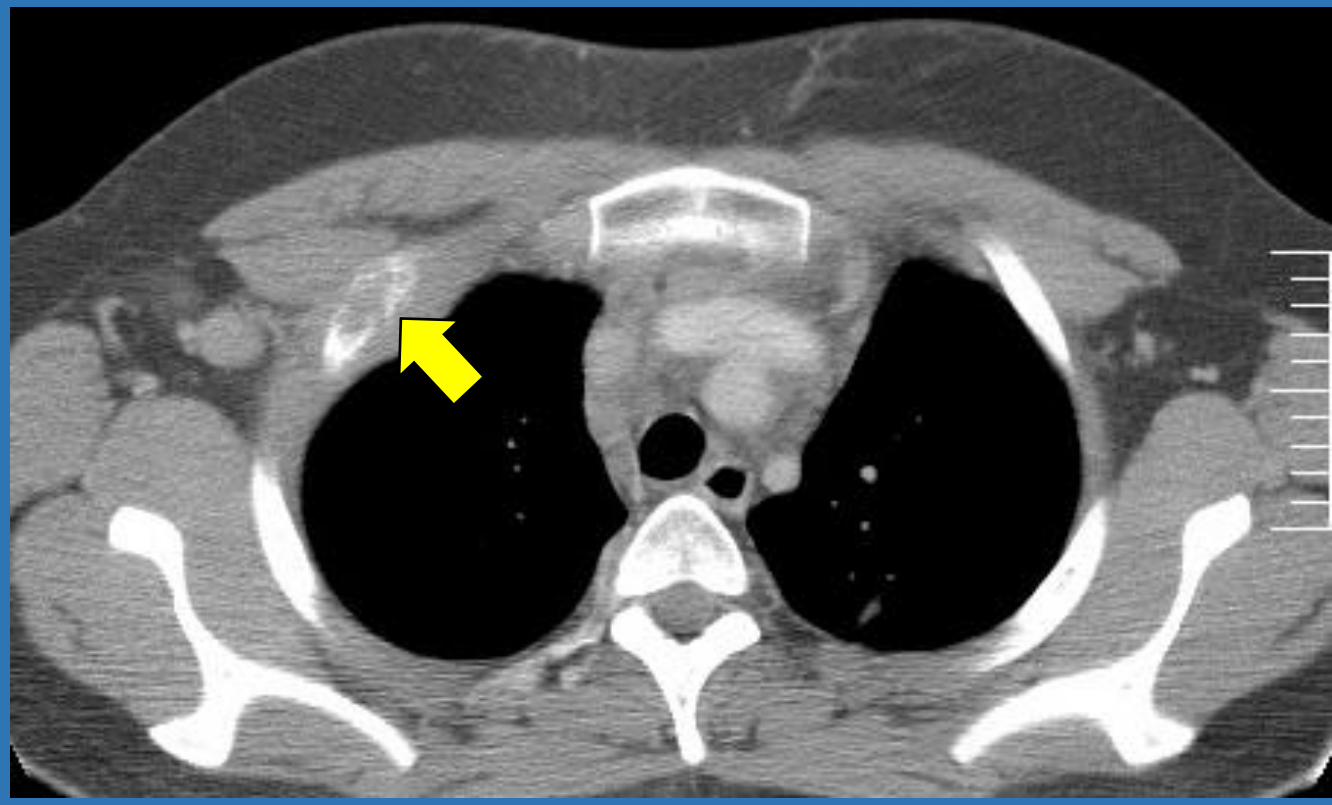

Osteolisis costal por Mtts mama

Revisión del tema
Lesión osteoblástica por Ca de próstata

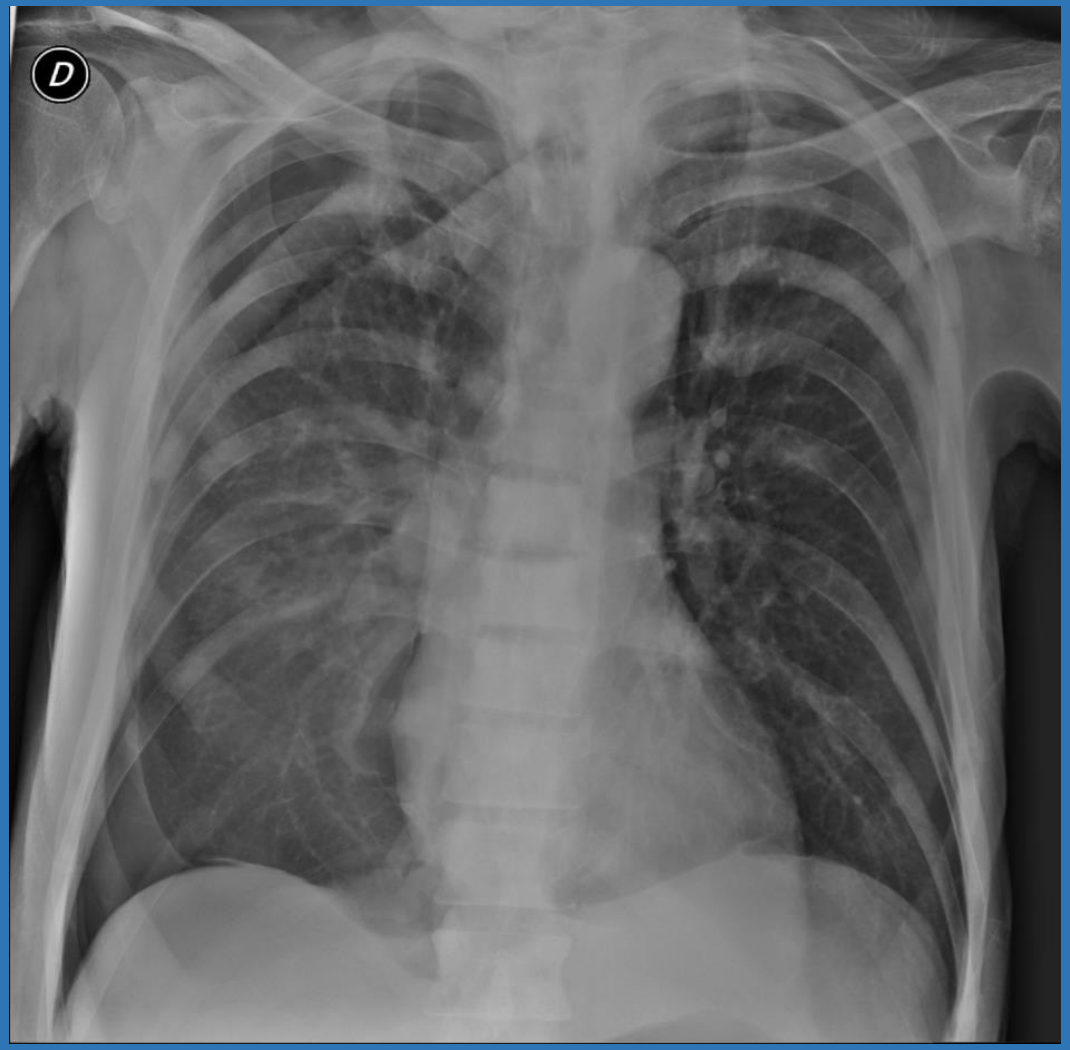

Aumento de densidad de las costillas por secundarismo de Ca de próstata. Neumotórax derecho

Revisión del tema
Osteolisis costal. Mieloma

Lesión osteolítica costal mayor de 40 años lo primero a pensar es

Metástasis y luego Mieloma

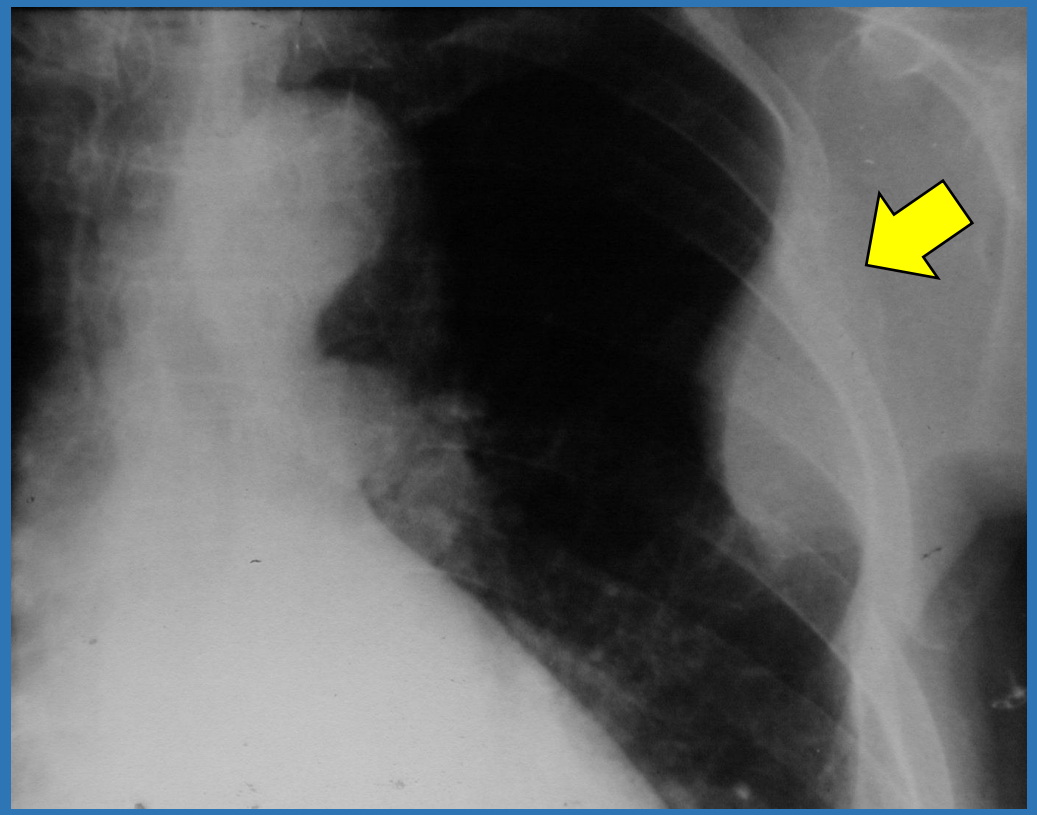

Lesión osteolítica costal con lesión extrapleural.
Perfil de embarazada. Mieloma

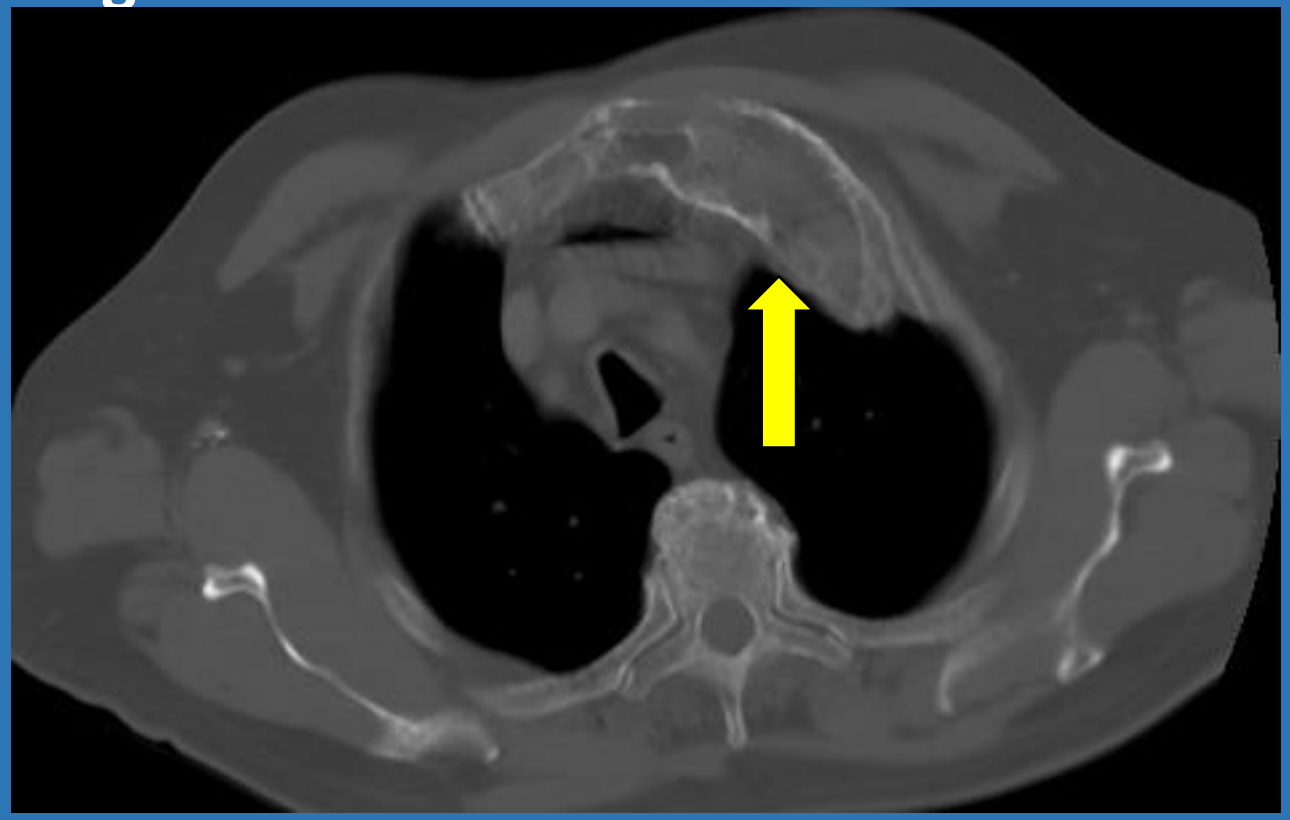

Hombre. 60 años. Osteolisis costal y vertebral.
Mieloma

Revisión del tema
Tumores óseos cartilaginosos

- Los tumores con matriz condral nacen en la unión osteocartilaginosa, exostosis puede ser Osteocondroma, matriz condroide puede ser Encondroma. Tumor maligno: Condrosarcoma

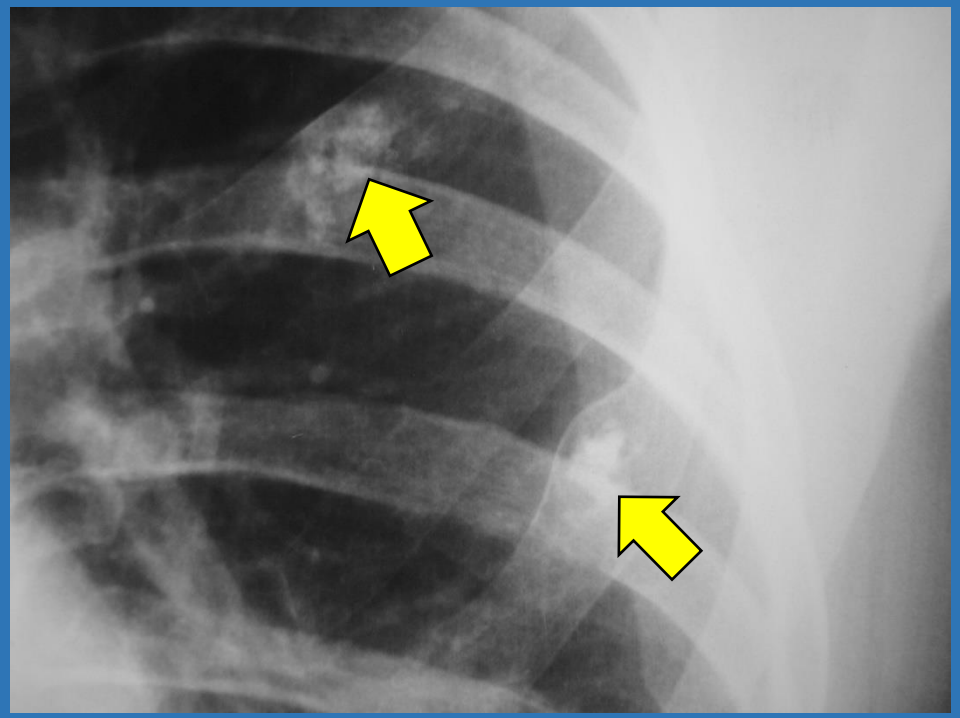

Lesión osteolítica expansiva con matriz condroide
Encondromas

Lesión osteolítica mayor de 6 cm, expansiva costal con matriz condroide bien definida Condrosarcoma

Revisión del tema
Tumores óseos

Costilla insuflada con matriz en vidrio esmerilado puede corresponder a displasia fibrosa. El islote óseo es una lesión densa, a veces espiculada, que se puede confundir con granuloma en las radiografías.

Imagen osteolítica expansiva con
Vidrio esmerilado poe Displasia fibrosa

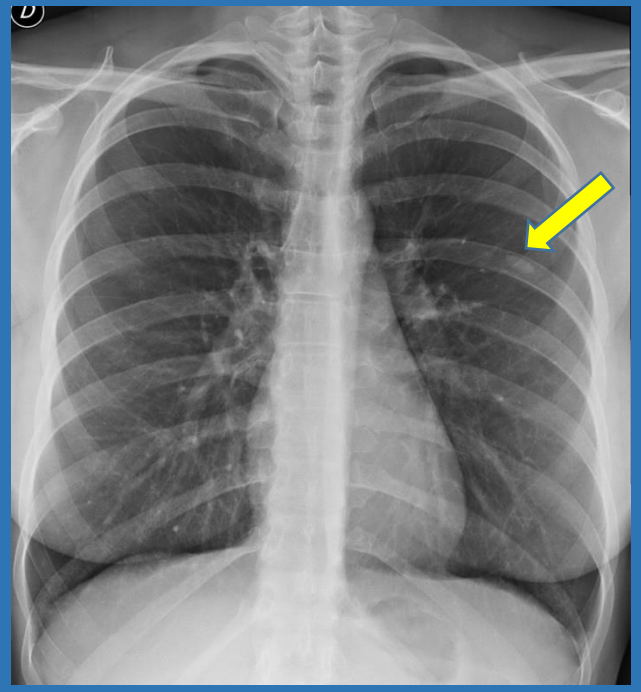

Islote óseo costal izquierdo

Conclusiones

- Radiografía de tórax y la TC ayudan a identificar variantes normales y patológicas de las costillas.
- Las variantes normales son frecuentes y en general solo hallazgos, sin trascendencia patológica.
- La lesión más frecuente es la fractura y lo importante es valorar el pulmón y el abdomen.
- Neoplasias: pensar en Metástasis y Mieloma en primera instancia.
- Lesiones benignas las más frecuentes Islote óseo, Displasia fibrosa, Encondroma.
- Tumor óseo primario más frecuente Condrosarcoma.

Bibliografía

1. Kurihara Y, Yakushiji Y, Matsumoto J, Ishiawa T, Hirata K. The Ribs: Anatomic and Radiologic Considerations . RadioGraphics 1999; 19:105–1192
2. Talbot B, Gange C, Chatuverdi A, Klionsky N, Hobbs S. Traumatic Rib Injury: Patterns, Imaging Pitfalls, Complications and Treatment. RadioGraphics 2017; 37:628–651
3. Levine B, Motamedi K, Chow K, Gold R, Seeger L. CT of Rib Lesions. AJR 2009; 193:5–13
4. Guttentag A, Salwen J. Keep your eyes on the Ribs: The Spectrum of normal variants and diseases that involve the ribs. RadioGraphics 1999; 19:1125–1142
5. Helms C. Exámenes innecesarios en Helms C. Fundamentos de Radiología del esqueleto, Durham, Tercera edición, Marbán 2016