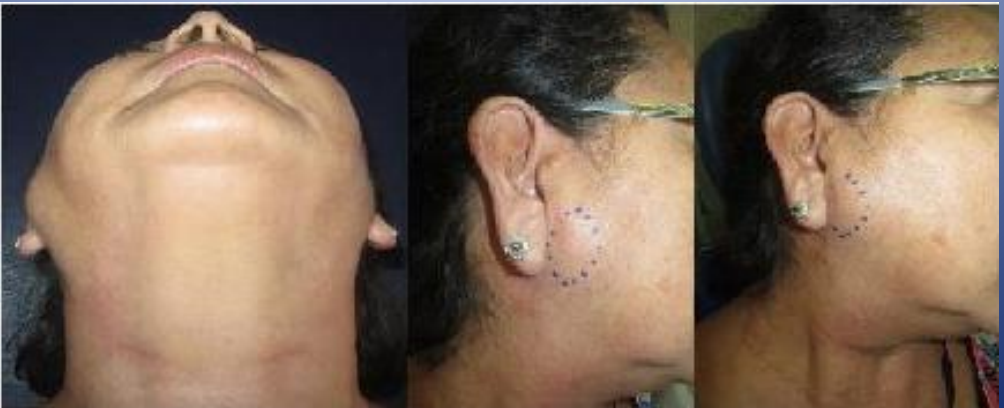

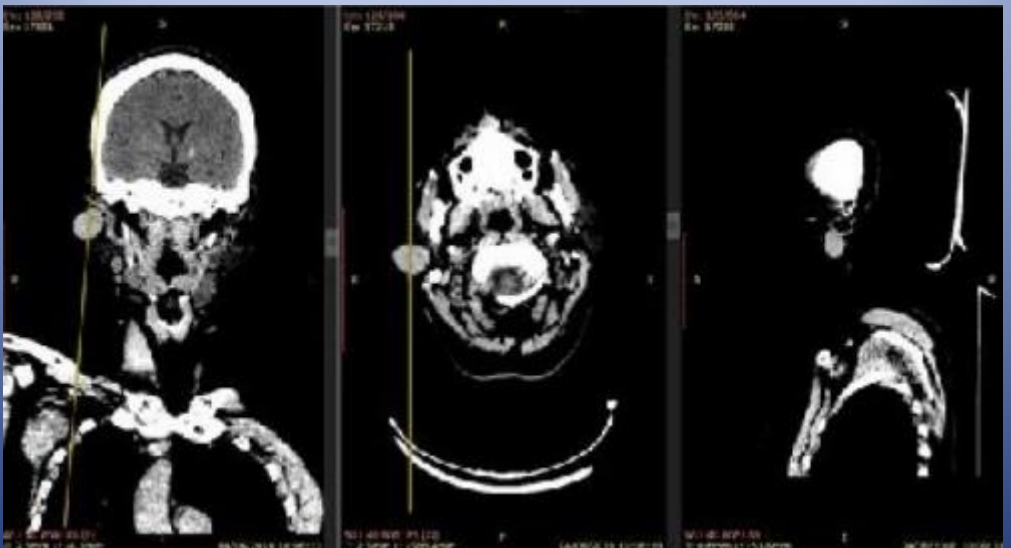
# Y SI FUMAS POR QUE NO PUEDE SER DE LA PAROTIDA

**Presentación de caso:** autorizado por el comité de ética. Paciente femenina de 61 años, que consulta al servicio de cirugía maxilofacial, refiere masa de hace 2 años de evolución, en región parotídea derecha, con aumento progresivo de tamaño, llegando a medir a la palpación 3 cm, móvil, blanda sin sintomatología agregada, no refiere antecedentes toxicológicos; antecedentes personales: Enf. Infancia: parotiditis; Hábitos tóxicos: antecedente de tabaquismo desde los 30 años (2 cigarrillos/día). Inicialmente se piensan diagnósticos diferenciales como tumor de Warthin, oncocitoma y adenoma.



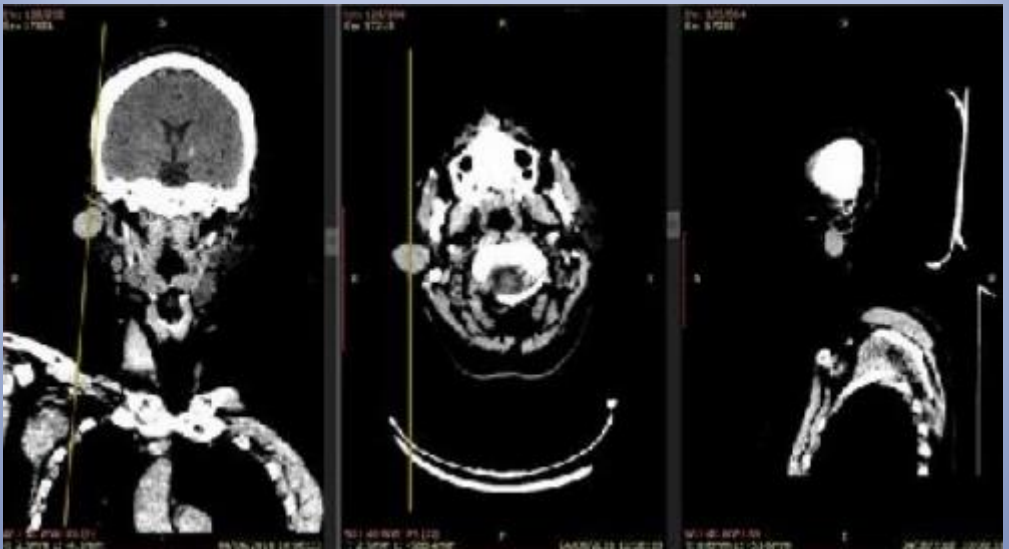
## Hallazgos imagenológicos:

se solicita TC con contraste, obteniendo como hallazgos radiológicos, una imagen de aspecto redondeada de bordes definidos de 4.5 x 3 cm, que realza tras la administración de contraste EV, localizada en topografía de glándula parótida derecha. El paciente se sometió a resección quirúrgica del tumor.



**Discusión:** Las glándulas salivales mayores son las parótidas, las submaxilares y las sublinguales. Los tumores que se presentan en estas glándulas representan el 1% de los que se hallan en la cabeza y el cuello. La incidencia aumenta con la edad. El tumor de Warthin o cistadenoma papilar linfomatoso fue reportado en 1929 por Warthin y es un tumor benigno de las glándulas salivales relativamente poco frecuente. La glándula afectada por este tumor es la parótida, y representa el 7% de la totalidad de los tumores de las glándulas salivales mayores, de mayor prevalencia en varones; su etiología es desconocida pero se ha demostrado asociación importante con el tabaquismo. La manifestación clínica principal es la de una masa laterocervical de crecimiento lento, ubicada en el polo inferior de la glándula parótida.

**Conclusión:** Destacamos la importancia del antecedente tabáquico como factor predisponente y posible factor etiológico para el Tumor de Warthin, dada la falta de antecedentes y otros factores de riesgo del paciente estudiado.



**Autores:** Guillermo Mercado Marin;  
David Alberto Lasprilla Sanchez; Leidy  
Viviana Daza; Jessica Natali Villalba  
Morocho

Jefe de servicio: Dr. Nicolas Rodriguez  
SERVICIO DE IMÁGENES DIAGNOSTICAS-  
"HZGA" GENERAL MANUEL BELGRANOS