CADI2019

CONGRESO ARGENTINO DE DIAGNÓSTICO POR IMÁGENES

N° 770

MALFORMACIONES ARTERIO - VENOSAS UTERINAS:

Diagnóstico multi-imagenológico

Hospital Británico

175 ANIVERSARIO

MALFORMACIONES ARTERIO - VENOSAS UTERINAS:
Diagnóstico multi - imagenológico.

Equipo de Trabajo:

Candido, Adrian L(1);
Sanchez Sierra Ana E(1);
Mackey Amanda(1);
Saez, Diego(2);
Bambaci, Florencia(2);
García, Adriana T (3)

1, Residente del Servicio de Diagnóstico por Imágenes del Hospital Británico.
2. Médica/o Staff del Servicio de Diagnóstico por Imágenes del Hospital Británico.
3. Jefe del Servicio de Diagnóstico por Imágenes del Hospital Británico.

MALFORMACIÓN ARTERIO - VENOSA UTERINA

- REVISIÓN DEL TEMA:
- Shunts arteriovenosos uterinos sin red capilar

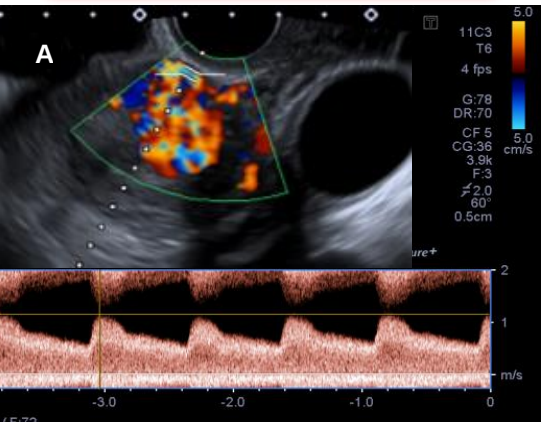

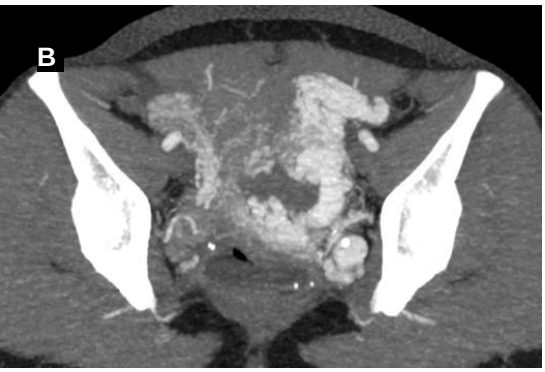

- **A, B y C:** Se presenta un resumen de los métodos diagnósticos, fundamentales para el diagnóstico y planificación terapéutica.
- Ultrasonido con Doppler color y espectral(A), Angiotomografía multicorte(B) y Resonancia magnética de alta resolución(C).

ADQUIRIDAS: Son las más frecuentes.
Causas:

- Dilatación y curetaje
- Cirugía uterina
- Aborto terapéutico
- Trauma uterino directo
- Tumores uterinos
- Enfermedad trofoblastica gestacional.

Se presentan como múltiples pequeñas fístulas arteriovenosas entre las ramas arteriales intramurales y el plexo venoso miometrial.

CONGÉNITAS:

- Diferenciación anormal de las estructuras vasculares primitivas durante la embriogénesis.
- Múltiples arterias nutricias con diversas venas de drenaje y un nido central.
- Puede coexistir con mutaciones del gen ALK1 (presente en la telangiectasia hemorrágica hereditaria) o del gen RASA1 (malformación capilar familiar)

ULTRASONIDO DOPPLER COLOR Y ESPECTRAL

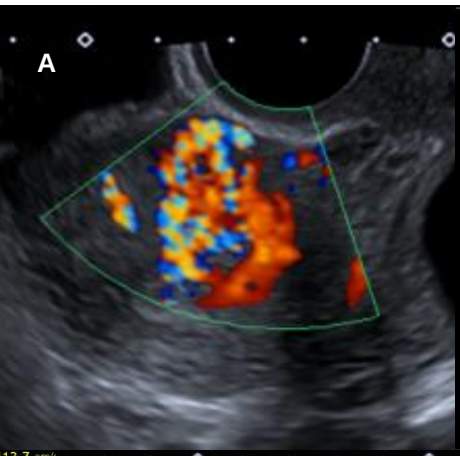

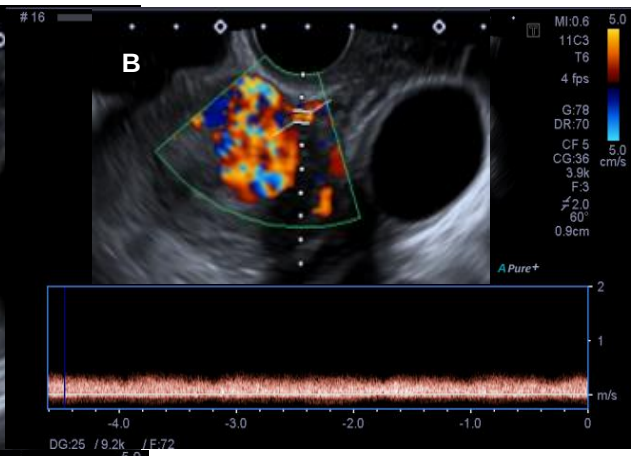

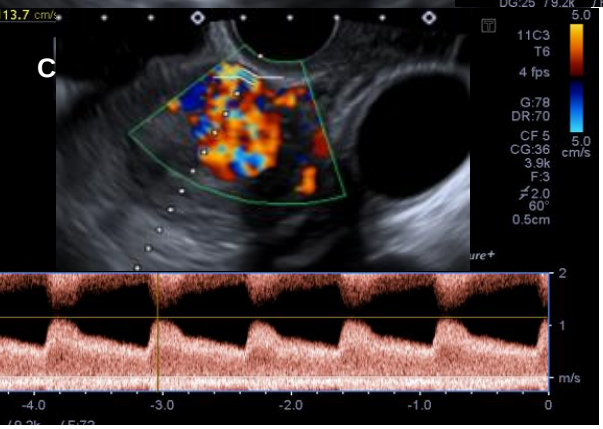

- Útero en Anteroversoflexión (AVF) que en pared anterior presenta área ecogénica de 26 mm con espacios líquidos que corresponden a vasos sanguíneos.
- Al examen Doppler color muestran un flujo de alta velocidad e índice de baja resistencia(C y D).

- La primera modalidad de elección, es la ecografía Doppler color y espectral.
- La ecografía transvaginal en escala de grises muestra una gran masa anecogénica intramiometrial y el Doppler color demuestra el flujo turbulento dentro de la masa, sugerente de MAV uterina.

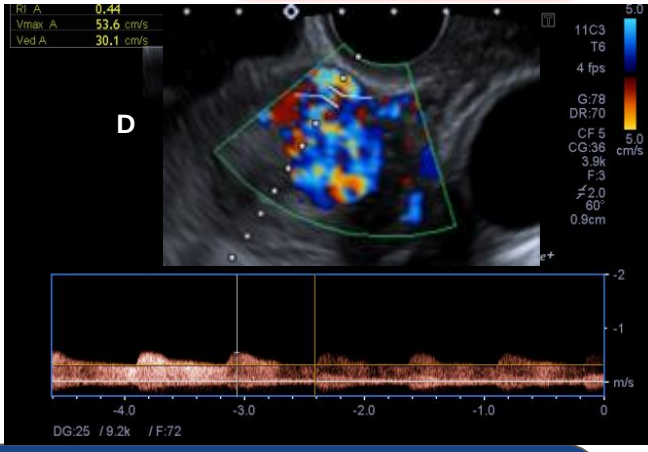

Diagnósticos diferenciales:
- Aborto retenido,
- Enfermedad trofoblastica,
- Sarcoma de útero,
- Pseudoaneurisma de la arteria uterina,
- Venas varicosas pelvianas.

ANGIOTOMOGRAFÍA

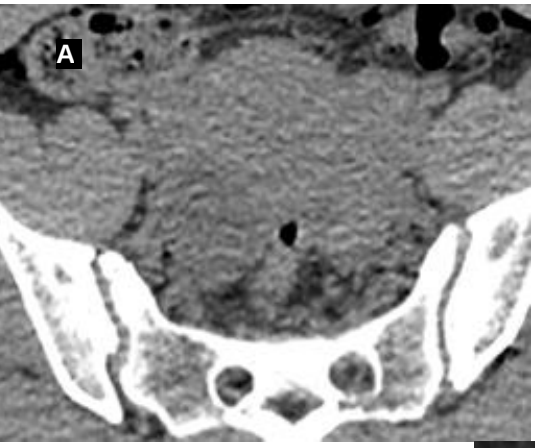

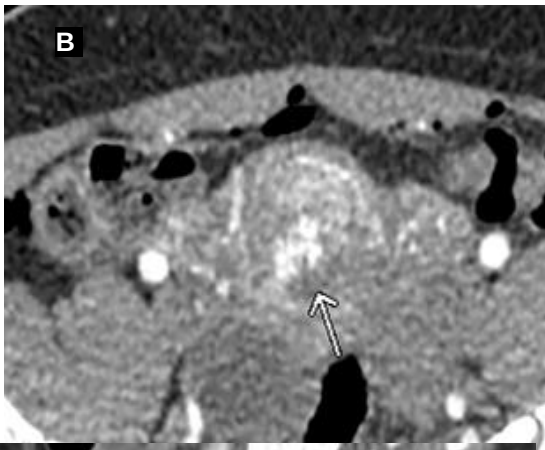

- Angiotomografía computada sin contraste(A), en tiempo arterial(B) y venoso(C y D).
- Útero en AVF evidencia en pared anterior fúndica, múltiples imágenes serpiginosas con intenso realce tras la administración del contraste endovenoso, que tienden a confluir, atribuibles a estructuras vasculares (flecha blanca).

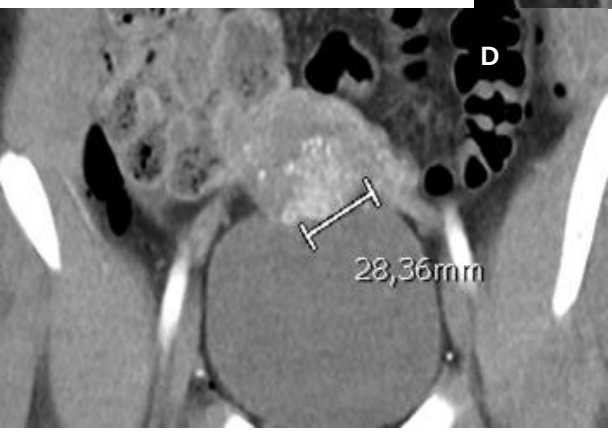

- Se encuentra en relación con arterias uterinas, con franco predominio derecho. Mide 28mm x 22mm x 31mm. De aspecto nodular, compromete la totalidad del espesor miometrial y drena en plexo venoso parauterino.

ANGIOTOMOGRAFÍA

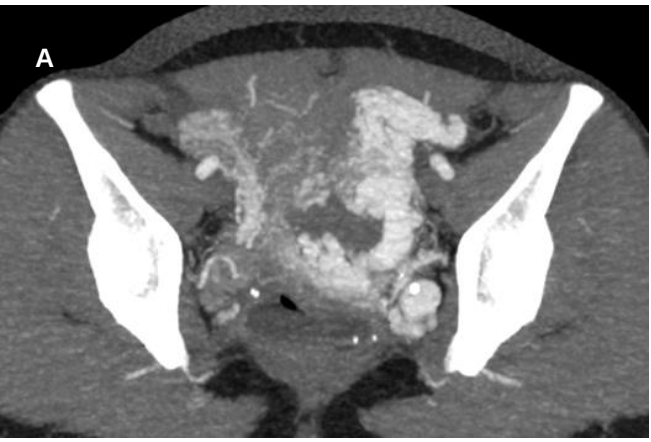

La Angiotomografía permite:

- Definir la extensión de la malformación vascular.
- Descartar compromiso extrauterino.
- En ocasiones, diferenciar entre MAV congénita de aquellas que son adquiridas.
- Localizar el vaso nutricio.
- Identificar a las arterias uterinas.

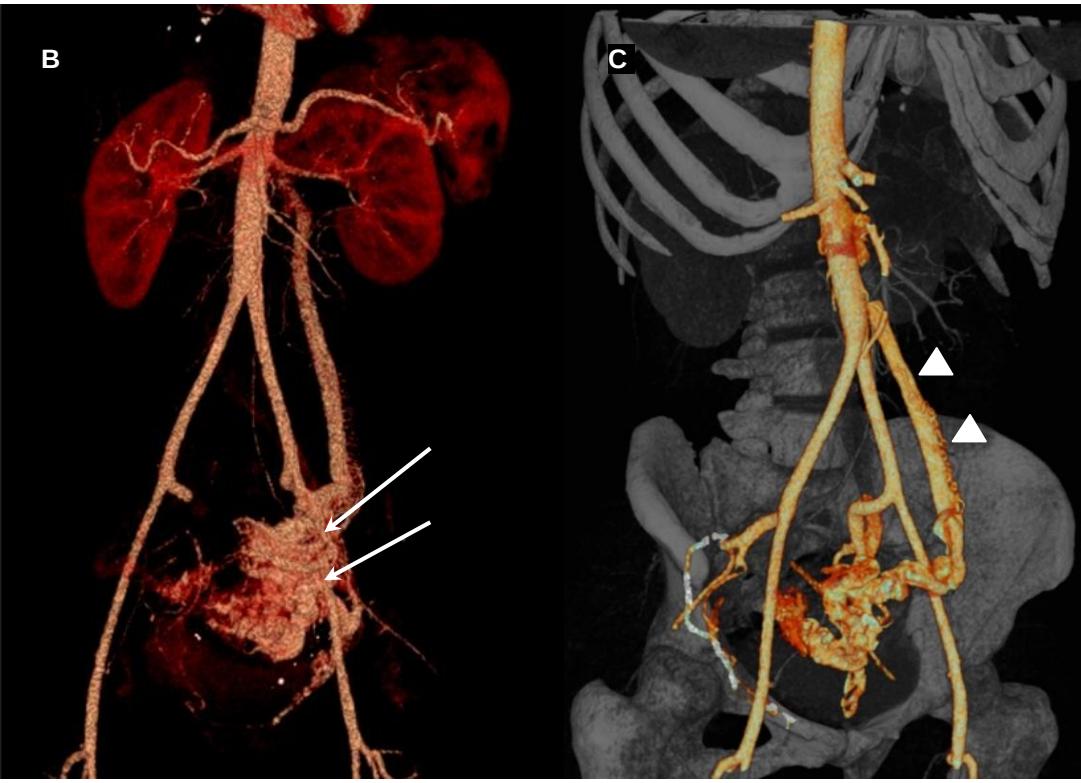

- **B y C:** Vista anterior en 3D y en máxima intensidad de proyección de una angiografía de abdomen.
- **B y C:** Se observan vasos tortuosos de pequeño, mediano y gran calibre (flechas blancas). Impresionan estar en comunicación con arterias uterinas, ramas de ilíacas internas, desembocando en ambos plexos venosos parauterinos y vena gonadal (puntas de flecha). Dichos hallazgos presentan amplio predominio izquierdo.

RESONANCIA MAGNÉTICA DE ALTA RESOLUCIÓN

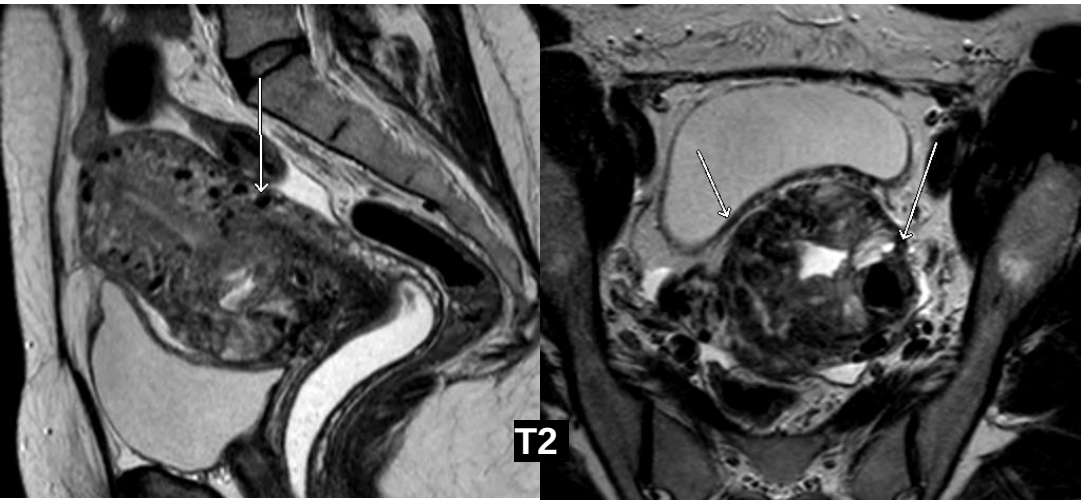

- **T2:** Secuencias ponderadas en T2 que muestra múltiples estructuras vasculares serpiginosas con vacío de flujo.

- **T1:** Secuencias ponderadas en T1 con supresión grasa luego de la administración del contraste endovenoso.
  Se identifica ocupando el espesor mural del itsmo anterior, formación nodular marcadamente heterogénea con algunas áreas líquidas y otras tubulares con relleno tras la administración del contraste ev.

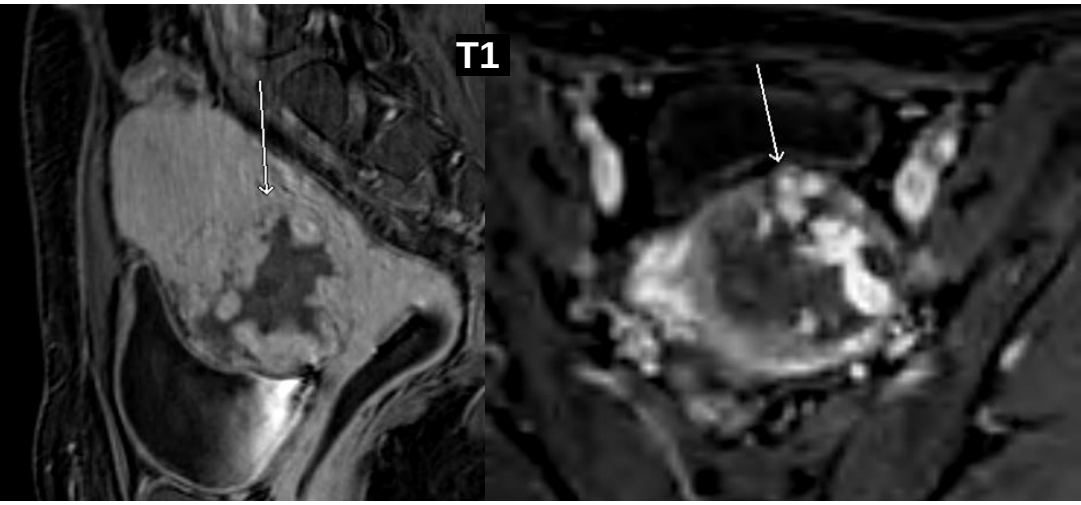

MALFORMACIÓN ARTERIO - VENOSA UTERINA

TRATAMIENTO:

- Expectante / tratamiento médico.
- Arterioembolización selectiva.
- Histerectomía.

SELECCIÓN DE PACIENTES PARA ARTERIOEMBOLIZACIÓN SELECTIVA:

- Tamaño
- Velocidad del pico sistólico
- Índice de Resistencia
- Localización del vaso aferente

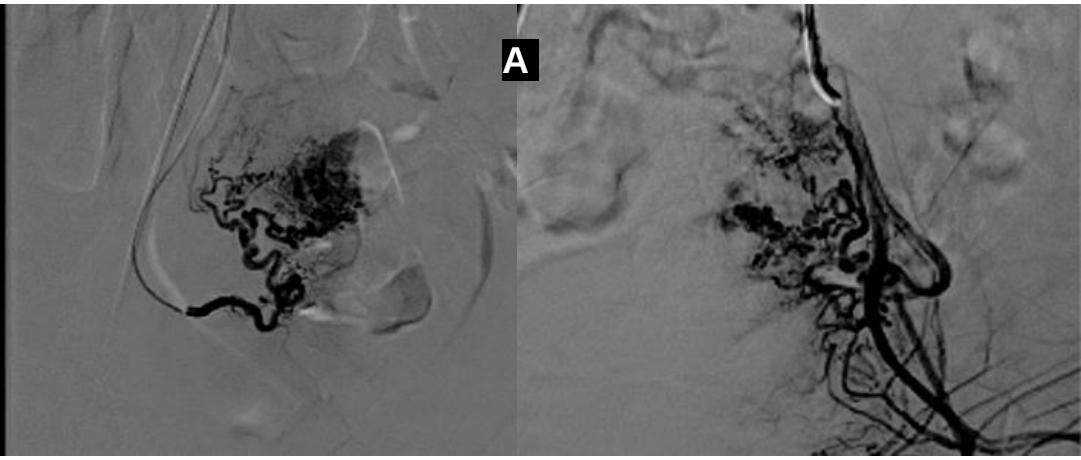

- Arteriografía digital por cateterismo: Ovillos vasculares dependientes de ambas arterias uterinas luego de la administración del contraste endovenoso.
- **A:** Previo al tratamiento embolizante.
- **B:** Posterior al mismo.

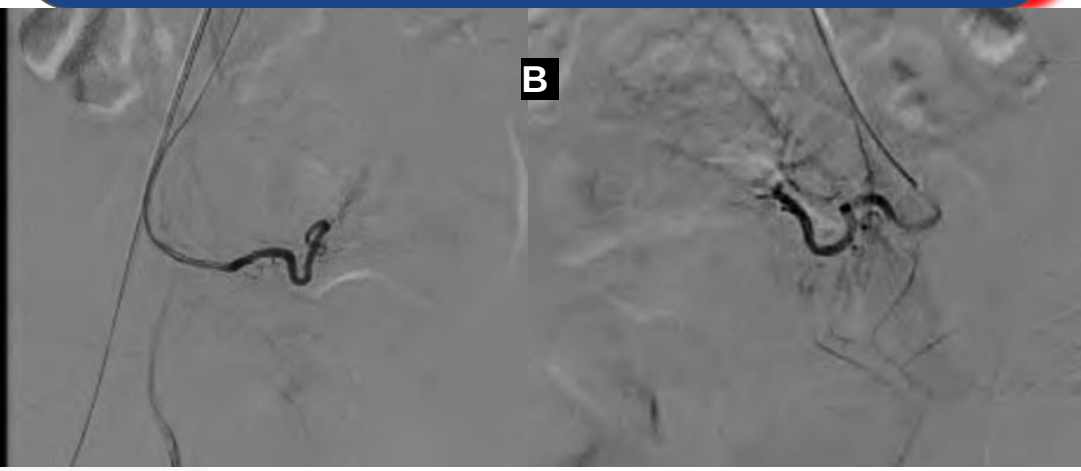

MALFORMACIÓN ARTERIO - VENOSA UTERINA:
Diagnóstico Multi - imagenológico

CONCLUSIONES

- La sospecha clínica inicial debe poner en marcha la atención multidisciplinaria por parte de los profesionales de la salud, ya que es indispensable para arribar al diagnóstico de certeza rápidamente.
- Mediante la complementariedad de los diferentes métodos por imagen se logra alcanzar el diagnóstico adecuado y definir tanto anatómica (fundamentalmente a través de la angiotomografía), como funcionalmente (en base al grado de arteriolización, los índices de resistencia y la velocidad de pico sistólico evaluados por ultrasonido Doppler) qué tipo de tratamiento debe recibir cada paciente.
- En la actualidad, la angiografía digital con posterior embolización representa la terapéutica estándar de oro, lo cual revalida la importancia de arribar al diagnóstico de certeza previamente a la realización de la misma.
- El advenimiento de los estudios por imágenes permite realizar diagnóstico de las MAV uterinas en tiempos cada vez más cortos y de modo menos invasivo, reduciendo de esta manera las complicaciones propias de la patología, permitiendo planificar las estrategias terapéuticas necesarias y adecuadas para cada caso en particular.

MALFORMACIÓN ARTERIO - VENOSA UTERINA:
Diagnóstico Multi - imagenológico

BIBLIOGRAFÍA

- P O'Brien, A Neyastani, AR Buckley, SD Chang, Uterine Legiehn GM. Malformaciones arteriovenosas: desde el diagnóstico hasta el tratamiento. J ultrasonido med. 2006; 5 (11): 1387-92.

- D Timmerman, J Wauters, S Van Calenbergh, D Van Schoubroeck, G Maleux, T Van Den Bosch. La imagen Doppler color es una herramienta valiosa para el diagnóstico y tratamiento de las malformaciones vasculares uterinas. Ultrasonido Obstet Gynecol. 2003; 21 (6): 570–7.

- NA Wani, F Shaheen, T Kousar, T Gojwari. Malformación arteriovenosa uterin diagnosticada con tomografía computarizada multicorte: reporte de un caso. J Reprod Med. 2010;a 55 ((3-4)): 166–70.

- T Umezu, A Iwase, T Ota, K Suzuki, A Nakagawa, T Nakahara. La angiografía por TC tridimensional es útil para el diagnóstico de hemorragia uterina postaborto: 3 informes de casos y revisión de la literatura. J Minim Invasive Gynecol. 17 (2): 246–51.

- Tullius TG Jr, Ross JR, Flores M, Ghaleb M, Kupesic Plavsic S. Uso de la ecografía Doppler de potencia tridimensional en el diagnóstico de malformación arteriovenosa uterina y seguimiento después de embolización de la arteria uterina: reporte de un caso y breve revisión de la literatura . J Clin Ultrasonido. 2015; 43 (5): 327–334.