725

Evaluación del Seguimiento de las Complicaciones en Pacientes Pediátricos con Tratamiento no Operatorio de Traumatismo

Autores: ENRIQUEZ MELISA, GASTENEGUY STEPHANIE, NESCI FIORELLA, NEVILLE FLORENCIA, PUCHEU AYNARA, SALIAS AGUSTINA, VECCHIO VERONICA

Hospital Municipal Dr. H Cura.

Olavarría, Buenos Aires

725

Presentación del caso

- Masculino de 5 años de edad, en tratamiento no operatorio por fractura del polo inferior del bazo (grado iv).
- El paciente evoluciono favorablemente, hemodinámicamente estable, sin cambios clínicos ni en el laboratorio.
- Se realiza TC con contraste endovenoso a los 10 días donde se evidencian dos imágenes compatibles con pseudo aneurisma.
- Se realiza arteriografía para tratamiento

725

Hallazgos imagenólogicos

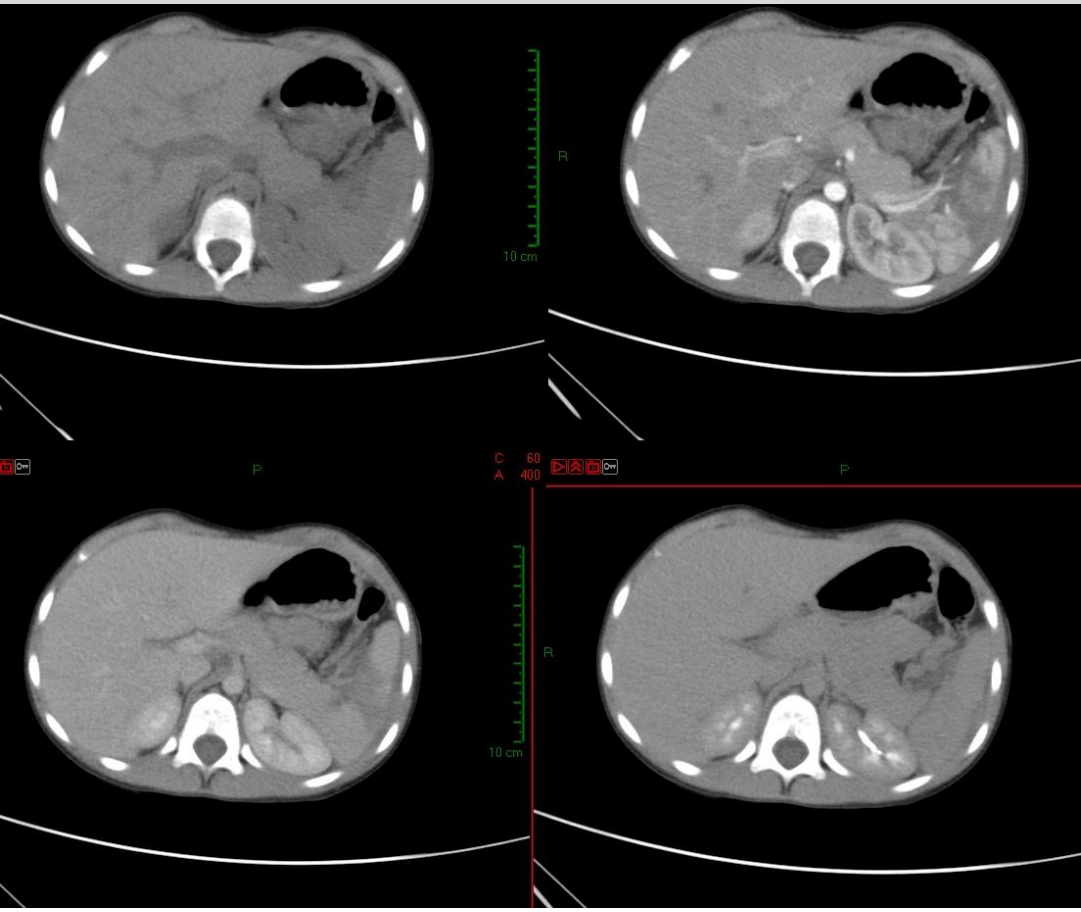

Tc de ingreso

TC con contraste endovenoso cortes sin contraste, tiempo arterial, portal y tardío.

Se evidencia fractura completa del polo inferior del bazo.

725

Hallazgos imagenólogicos

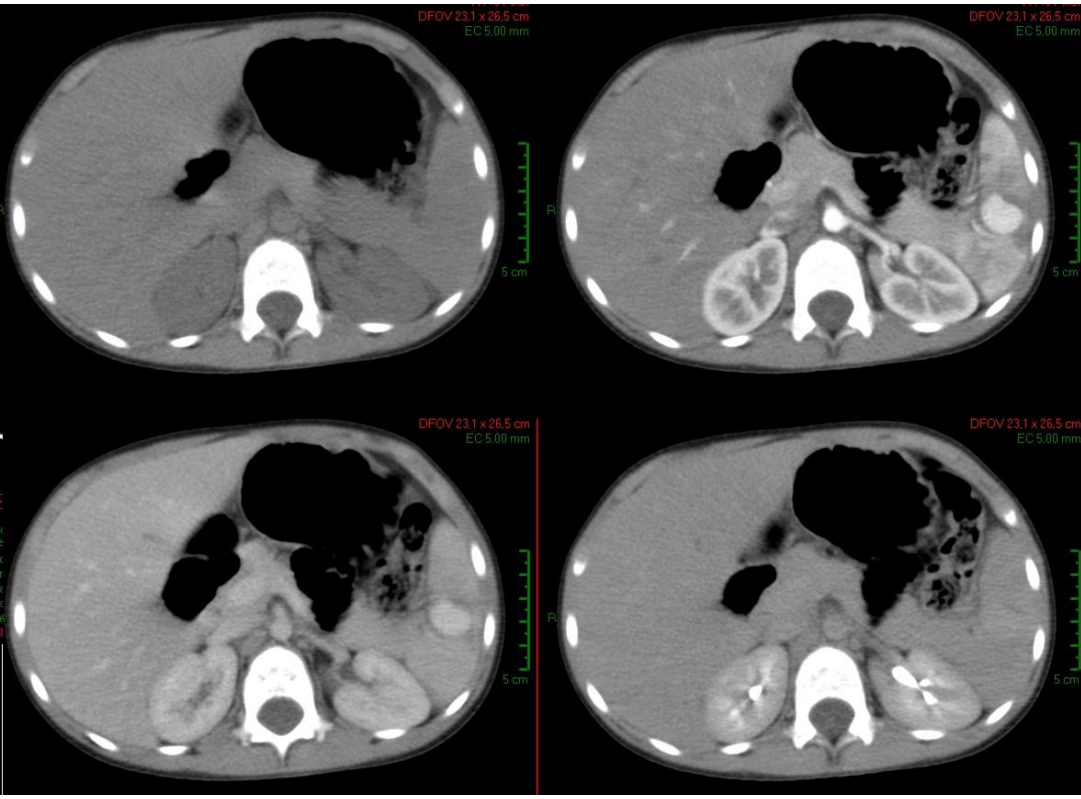

En tiempos arterial y portal, se evidencian dos imágenes ovoideas, hiperdensas, de 18 mm y 4 mm de diámetro mayor, las cuales no se observan en los barridos sin contraste y se encuentran en intimo contacto con vasos esplénicos arteriales por lo cual estarían en relación a patología de dependencia vascular

725

Hallazgos imagenólogicos

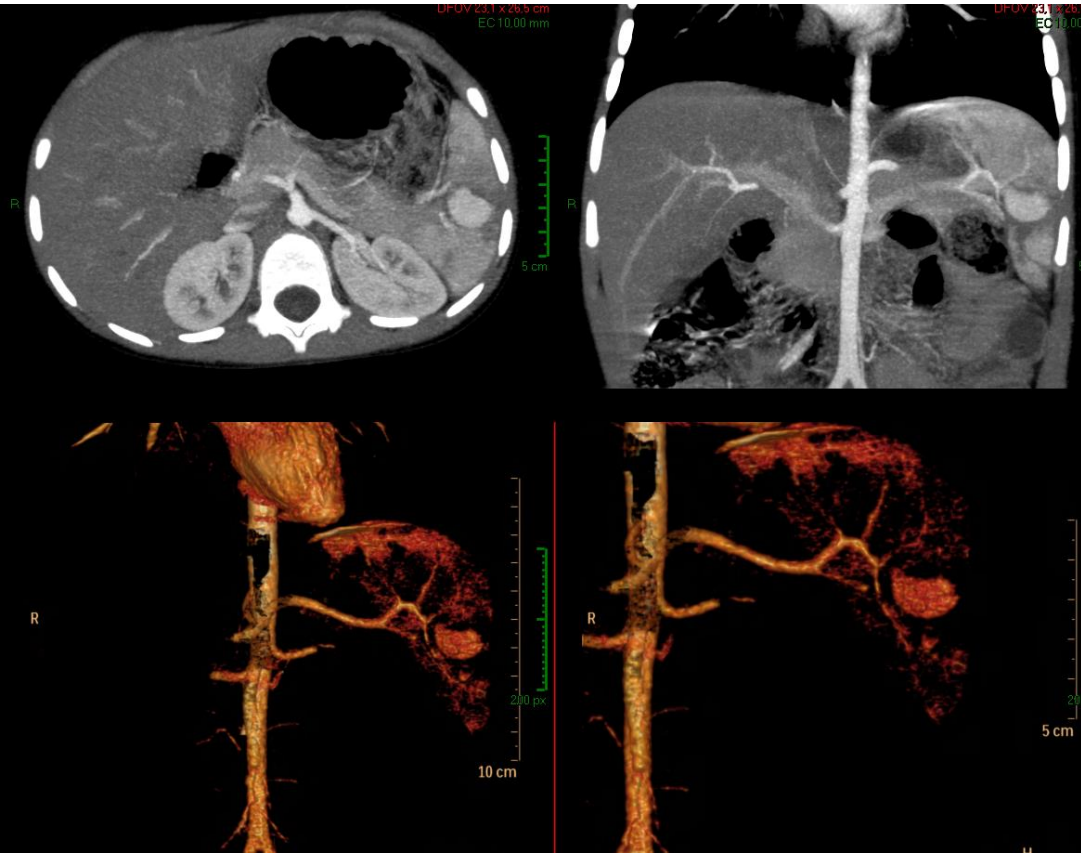

Reconstrucciones MIP y 3D de aneurisma de bazo

Discusión

- El trauma cerrado de abdomen es una de las consultas mas frecuentes en las guardias pediátricas, estando asociado en un 20 % a lesiones intraabdoninales

- La asociación americana de pediatría establece que el seguimiento por imágenes debe contar con: TC de ingreso, y ecografía entre el día 5 y 7 y antes del alta hospitalaria

Discusión

- Existe controversia acerca del seguimiento imagenologicos para detectar complicaciones. Si bien las mismas son infrecuentes, su incidencia no esta determinada debido a la ausencia del seguimiento imagenologico, principalmente de aquellas que cursan sin clínica, como es el caso de los pseudoaneurisma y fistulas arteriovenosa

- En este sentido, algunos autores recomiendan la realización de tc de control a 48 hs para el diagnostico de lesiones vasculares no hemorrágicas.

Conclusión

- Pese a los lineamientos propuestos por la asociación americana de pediatría consideramos que en ciertos casos es de vital importancia realizar una TC de control a las 48 hs.

- En el caso de nuestro paciente, en todo momento de la internación se mantuvo hemodinamicamente estable, sin cambios clínicos ni en el laboratorio, lo cual no permitió sospechar dicha complicación.

725

Muchas gracias por su atención