



# **VOMICA HIDATIDICA. PRESENTACIÓN DE UN CASO.**

Autores: Esquivel, Nicolás Rodolfo.  
Fernández, Elizabeth Y. Itatí. Ocampo López  
Victoria

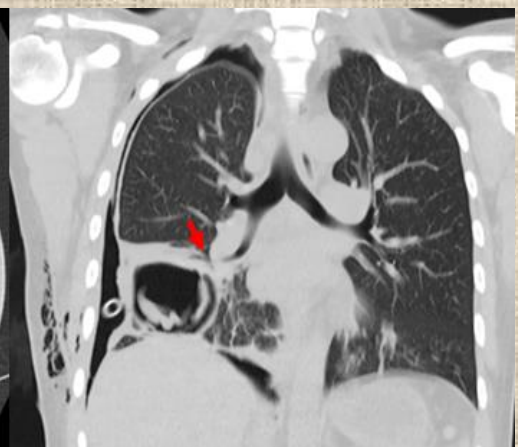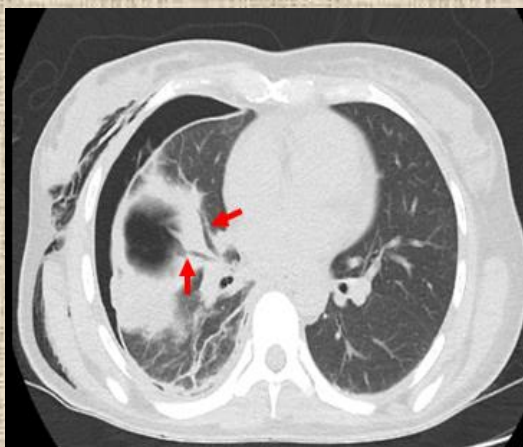
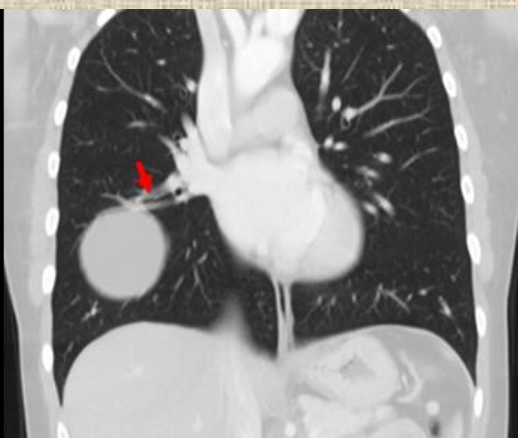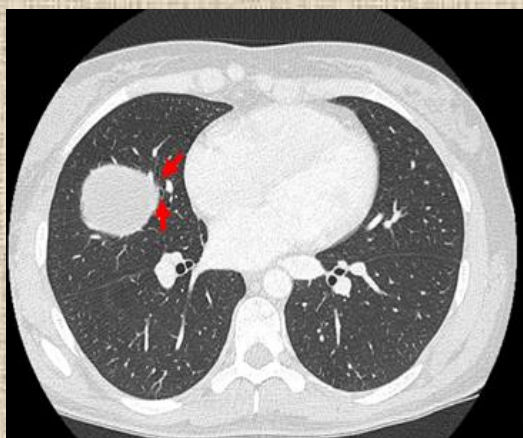


# Presentación del caso:

Se relata el caso de una paciente de 37 años de edad quien acude a urgencias por picos febriles, de predominio nocturno acompañado de escalofríos y tos productiva con esputo de coloración amarilla verdoso. Además asocia disnea progresiva de horas de evolución.

# Hallazgos Imagenológicos

La paciente presenta estudio tomográfico previo con lesión pulmonar quística, se decide repetir nuevamente TC de pulmón. Se constato neumotórax derecho y en base pulmonar derecha cavidad aérea con contenido denso en la base de la misma, en franca conexión con bronquio lobar. Se interpreta como vómica hidatídica.



# Discusión

El la hidatidosis se define como un zoonosis causada por formas larvarias de *Echinococcus Granulosus* con predominio de afección en hígado (67-89%) y pulmón (10-15%). Esta parasitosis es de gran extensión mundial, endémica en América del Sur que afecta frecuentemente a adultos jóvenes. Tiene mayor prevalencia en zonas rurales, especialmente en las crías de ovinos, caprinas y estructura sanitaria deficiente.

El cuadro clínico es muy variable y depende fundamentalmente del órgano afectado. El pulmón al presentar características elásticas ofrece escasa resistencia al crecimiento del quiste y asienta de preferencia en los lóbulos inferiores, sobre todo e la base del pulmón derecho, la cual evoluciona silenciosamente hasta complicase o adquirir cierto tamaño. Los pacientes se pueden diagnosticar casualmente o por diferentes síntomas uno de ellos la "vómica" que consiste en la eliminación del contenido del quiste (expectoración de membranas como clara de huevo y un liquido transparente y salado) por un acceso de tos, la cual es patognomónica.

# Conclusión

Este reporte debe su importancia a la escasa frecuencia con que se ha documentado esta patología en el país. Conocer este hallazgo permite al radiólogo adquirir herramientas para realizar un diagnóstico diferencial correcto y con ello junto a la clínica del paciente lograr establecer el diagnóstico de certeza.

# Bibliografía

- Enfermedades infecciosas hidatidosis Diagnóstico de Hidatidosis. Guía para el equipo de Salud.
- La hidatidosis: epidemiología, manifestaciones radiológicas y complicaciones asociadas. Seram 2014.
- Revisión de la enfermedad hidatídica: Hallazgos radiológicos en TAC. Seram