



SÍNDROME DE DYKE DAVIDOFF MASSON EN RELACIÓN A UN CASO

Russo, Ivan Maximiliano
Civetta, Julieta
Gatti, David Alberto
Jeandrevin, Diego Alberto
Brenna, Lisandro
Mileta, Yoana Paola





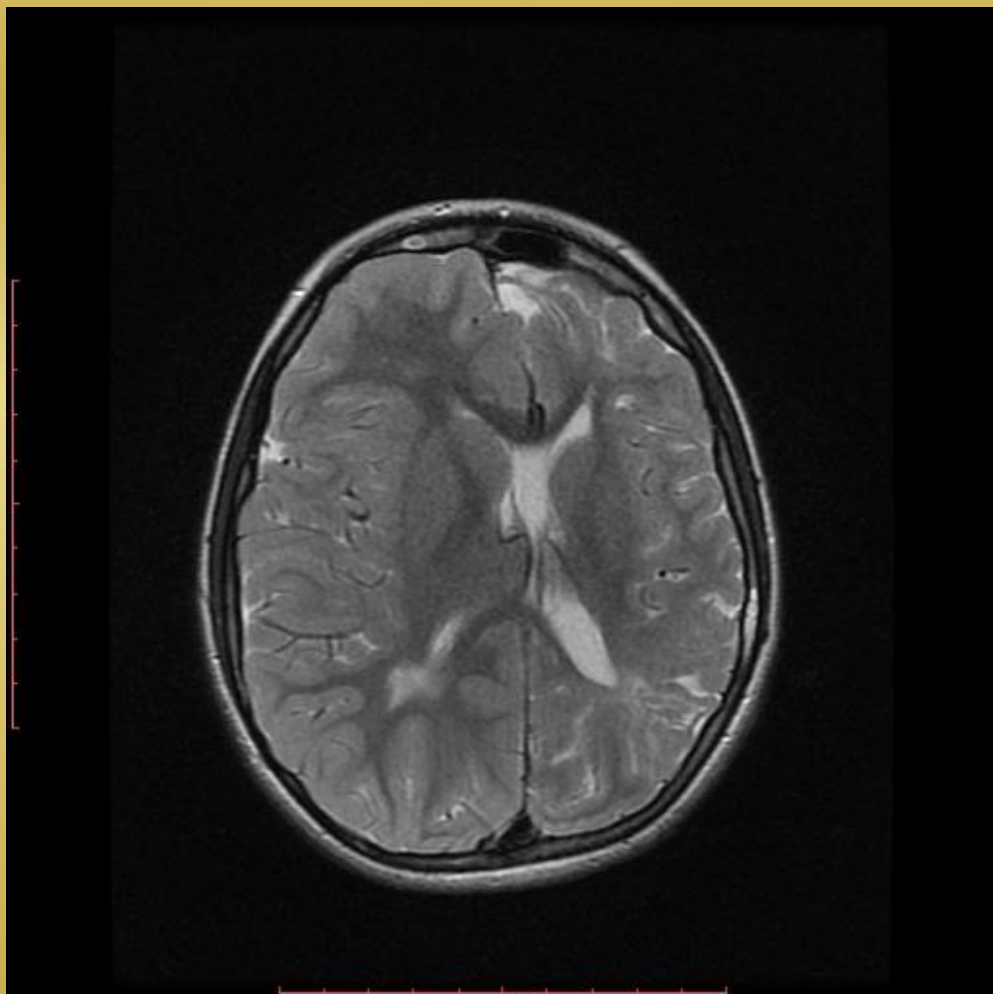
Presentación del caso

- * Paciente femenina de 10 años.
- * Se desconocen antecedentes neonatales.
- * En tratamiento con clobazán desde hace 1 año por haber presentado episodios convulsivos tónico clónicos.
- * Madre refiere dificultad en el aprendizaje.
- * Al examen físico presenta discreta asimetría facial.





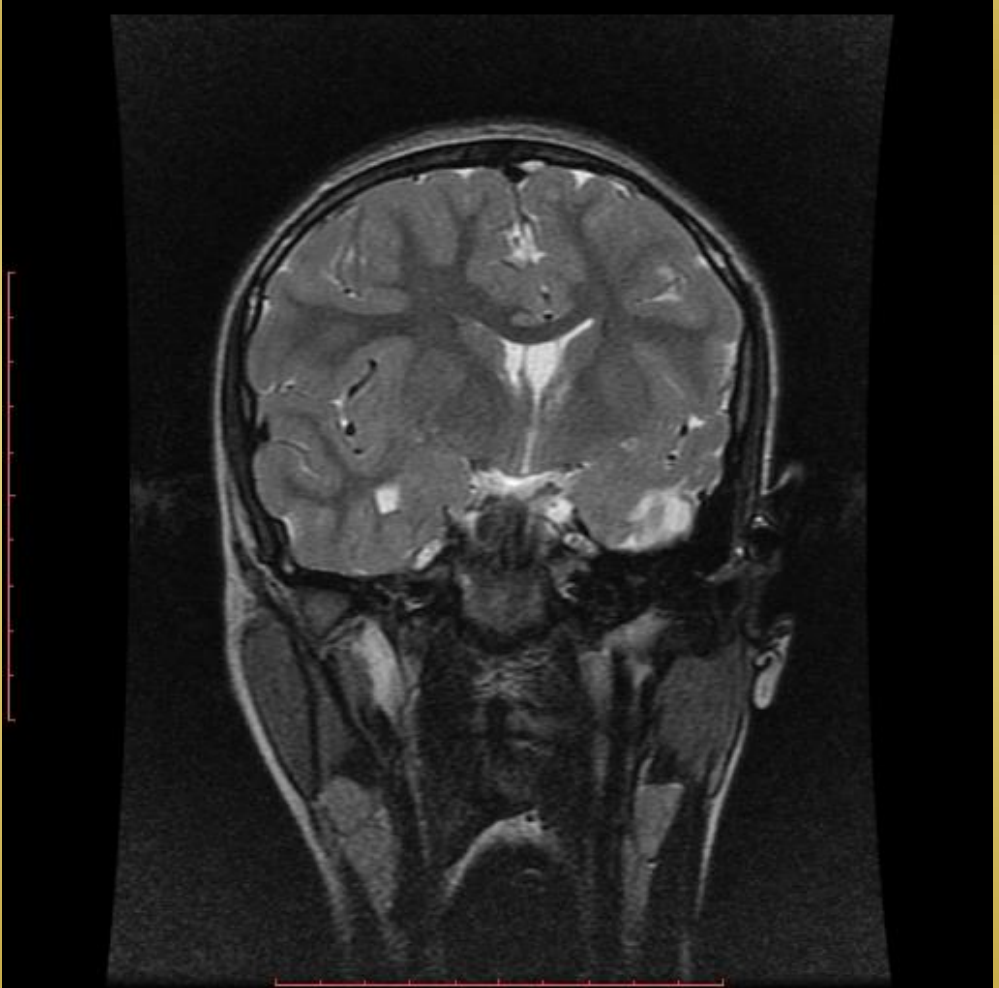
Hallazgos imagenológicos



Asimetría de los hemisferios cerebrales



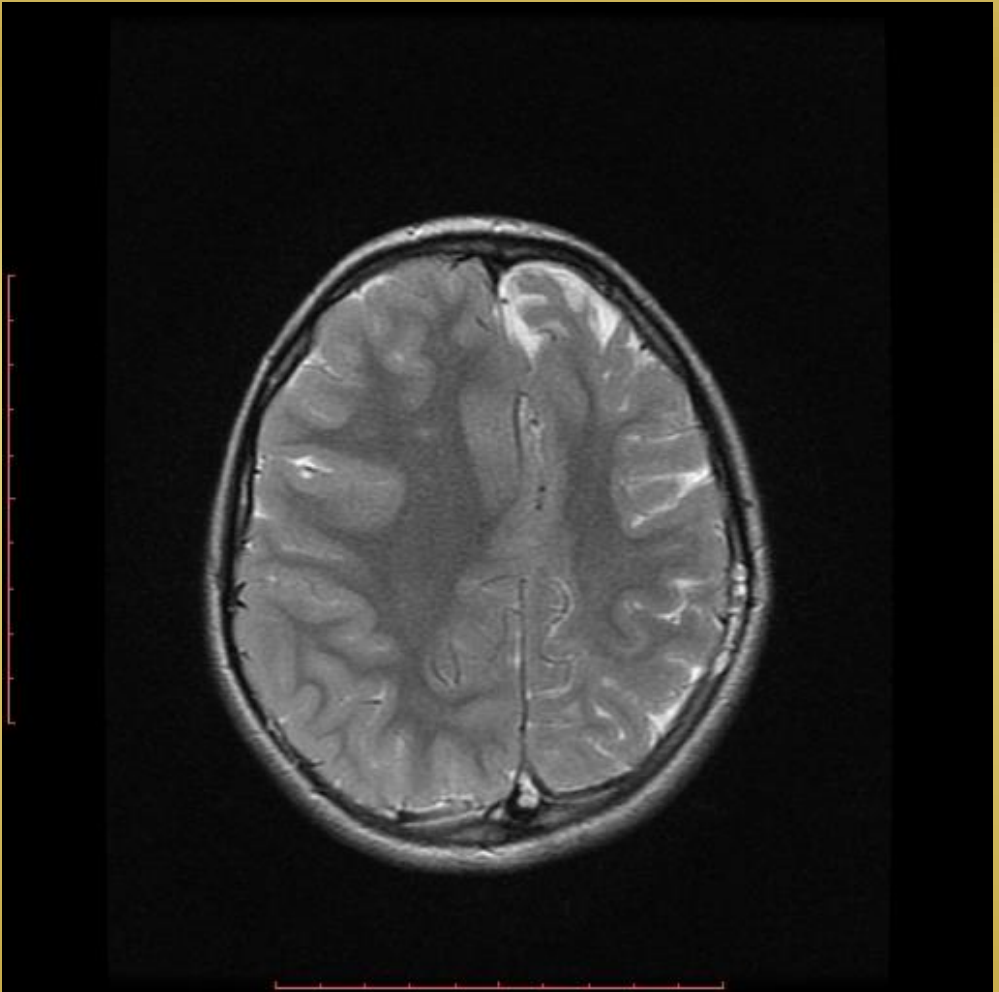
Hallazgos imagenológicos



Asimetría de los hemisferios cerebrales



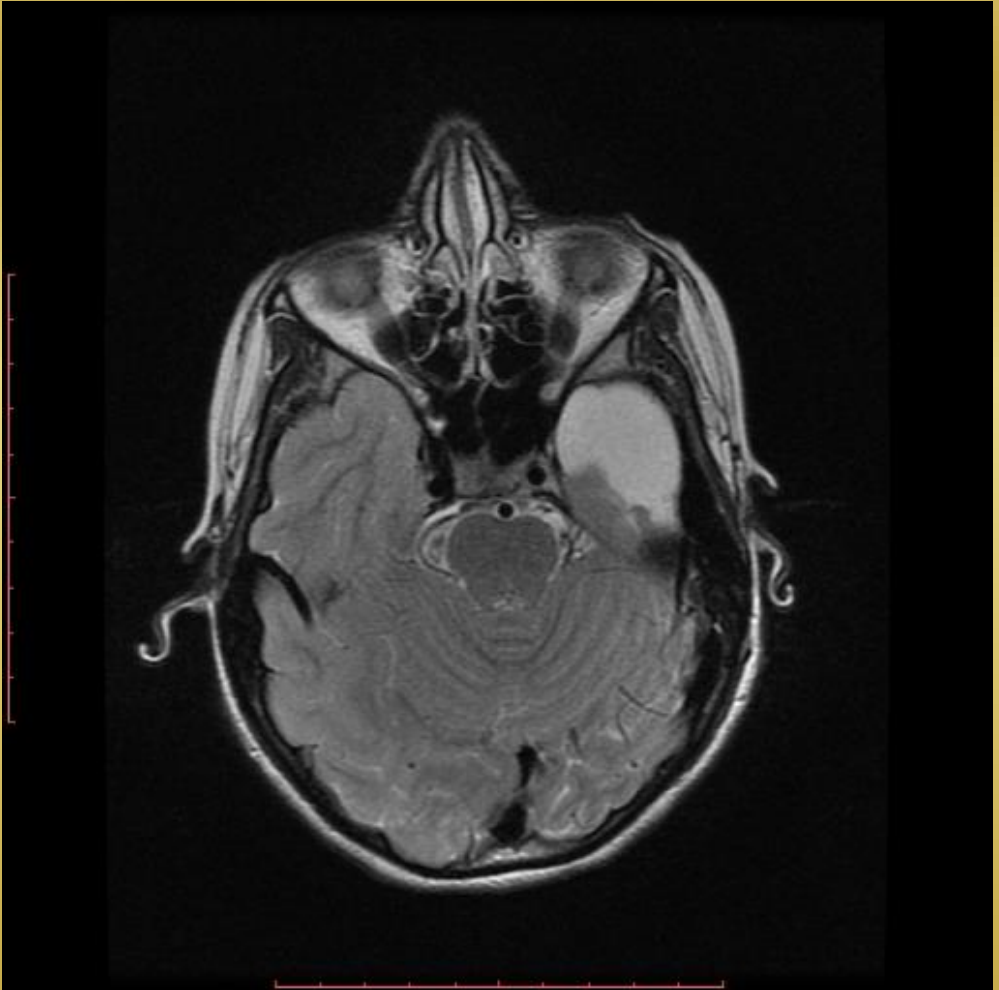
Hallazgos imagenológicos



Aumento del grosor de la bóveda craneal



Hallazgos imagenológicos



Área de encefalomalacia



Discusión

El síndrome de Dyke-Davidoff-Masson (DDMS), es un raro síndrome epiléptico debido a una injuria cerebral ya sea durante la vida fetal, periodo neonatal o en la lactancia temprana. Clínicamente se pueden presentar hallazgos de asimetría facial, hemiparesia/hemiplejía contralateral, crisis epilépticas y retardo mental. Como hallazgos imagenológicos se observa asimetría en el crecimiento cerebral hemisférico con atrofia de un solo lado, hipertrofia ósea ipsilateral e hiperneumatización de los senos adyacentes.

El tratamiento es sintomático y debe dirigirse a las crisis epilépticas, y la neurorrehabilitación del compromiso motor y las habilidades cognitivas del aprendizaje.





Conclusión

El síndrome de Dyke Davidoff Masson es un síndrome epiléptico de presentación infrecuente, presentando compromiso neurológico variable, en relación a una noxa cerebral ya sea en la etapa fetal o en la infancia temprana. Su detección y diagnóstico precoz, en el cual es de suma importancia el estudio imagenológico, es imprescindible para instaurar un tratamiento que mejore la calidad de vida de los pacientes afectados por esta patología.





Bibliografía

Epilepsia estructural por síndrome de Dyke Davidoff Masson: un caso infrecuente de epilepsia refractaria. Giancarlos Conde Cardona. Acta neurológica Colombiana. 2017.

Síndrome de Dyke-Davidoff-Masson y hemiatrofia cerebral del adulto. Informe de casos. Edgar Alfredo Zúñiga-González. Rev Med Inst Mex Seguro Soc 2009.

