CADI2019
CONGRESO ARGENTINO DE DIAGNÓSTICO POR IMÁGENES

DESAFÍO EN LA APROXIMACIÓN DIAGNOSTICA FRENTE A PATRONES DE AFECTACIÓN MENÍNGEA, NUESTRA EXPERIENCIA

Russo, Ivan Maximiliano
Civetta, Julieta
Carrizo Konstantinoff, Zoe
Gutierrez, Santiago
Echeverria, Elsa Anahi
Jozami, Lorena

CADI2019
CONGRESO ARGENTINO DE DIAGNÓSTICO POR IMÁGENES

OBJETIVOS

- Reconocer el comportamiento normal de las meninges y entidades patológicas que pueden afectarla, y plantear los diagnostico diferenciales posibles según el patrón de afección meníngea en las imágenes.

- Proporcionar claves para la realización de un correcto informe radiológico.

- Hacer una revisión de los casos recogidos en nuestra unidad.

Servicio de Diagnóstico por Imágenes del Hospital Provincial del Centenario
Rosario - Santa Fe - Argentina

UN SIGLO DE SERVICIOS 1910 - 2010
ROSARIO 1910 * 2010
HOSPITAL CENTENARIO

CADI2019
CONGRESO ARGENTINO DE DIAGNÓSTICO POR IMÁGENES

REVISIÓN DEL TEMA

La afección meníngea puede ser un signo radiológico de múltiples patologías y
dependiendo de su caracterización , puede orientar hacia un diagnóstico.

Las causas que pueden cursar con afectación meníngea pueden ser post quirúrgicas, tumorales infecciosas, inflamatorias y misceláneas.

Servicio de Diagnóstico por Imágenes del Hospital Provincial del Centenario
Rosario - Santa Fe - Argentina

UN SIGLO DE SERVICIOS 1910 - 2010
ROSARIO 1910 * 2010
HOSPITAL CENTENARIO

CADI2019
CONGRESO ARGENTINO DE DIAGNÓSTICO POR IMÁGENES

REVISIÓN DEL TEMA

Los hallazgos por RM en patología meníngea pueden clasificarse en dos grupos:

•**PATRON DE REALCE:**
- Paquimeningeo: No dibuja los surcos ni cisternas. Hace referencia al
realce de la dura madre y puede ser lineal o nodular.
- Leptomeningeo: Se debe al realce de la pía y la aracnoides, sigue la superficie pial del cerebro y recubre el espacio subaracnoideo de los surcos y cisternas.
-Mixto

•**PATRON DE MASA:** cuando se asocia a afectación ósea o parenquimatosa.

Servicio de Diagnóstico por Imágenes del Hospital Provincial del Centenario
Rosario - Santa Fe - Argentina

UN SIGLO DE SERVICIOS 1910 - 2010 ROSARIO HOSPITAL CENTENARIO

CADI2019
CONGRESO ARGENTINO DE DIAGNÓSTICO POR IMÁGENES

NUESTRA EXPERIENCIA

Se visaron las RMI de cráneo realizadas en nuestro servicio, independientemente del motivo de consulta, en el periodo comprendido entre enero 2016 a marzo 2019.
Se excluyeron a pacientes pediátricos.
De las RMI mencionadas , 98 mostraron algún patrón de afectación meníngea.
Si bien en la bibliografía se cita como causa más frecuente a la etiología infecciosa, en nuestra experiencia esta se encuentra en segundo lugar, siendo la causa tumoral la más frecuente en nuestro servicio (36%) y la menos frecuente la inflamatoria con un 1%.
De los tumores cerebrales hallados, el mayor porcentaje corresponde a tumores meníngeos y dentro de ellos el meningioma fue el más frecuente. Seguidos por los tumores neuroepiteliales, donde predomina el astrocitoma.

Servicio de Diagnóstico por Imágenes del Hospital Provincial del Centenario
Rosario - Santa Fe - Argentina

UN SIGLO DE SERVICIOS 1910 - 2010
ROSARIO 1910 * 2010
HOSPITAL CENTENARIO

CADI2019
CONGRESO ARGENTINO DE DIAGNÓSTICO POR IMÁGENES

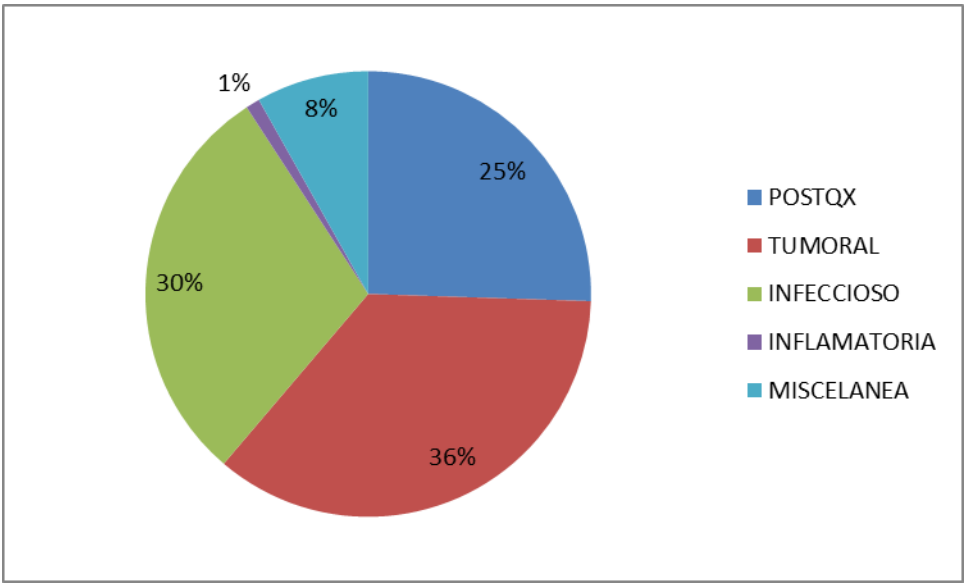

Causas de engrosamiento meníngeo según estudios realizados en nuestro servicio

Servicio de Diagnóstico por Imágenes del Hospital Provincial del Centenario
Rosario - Santa Fe - Argentina

UN SIGLO DE SERVICIOS 1910 - 2010
ROSARIO 1910 * 2010
HOSPITAL CENTENARIO

CADI2019
CONGRESO ARGENTINO DE DIAGNÓSTICO POR IMÁGENES

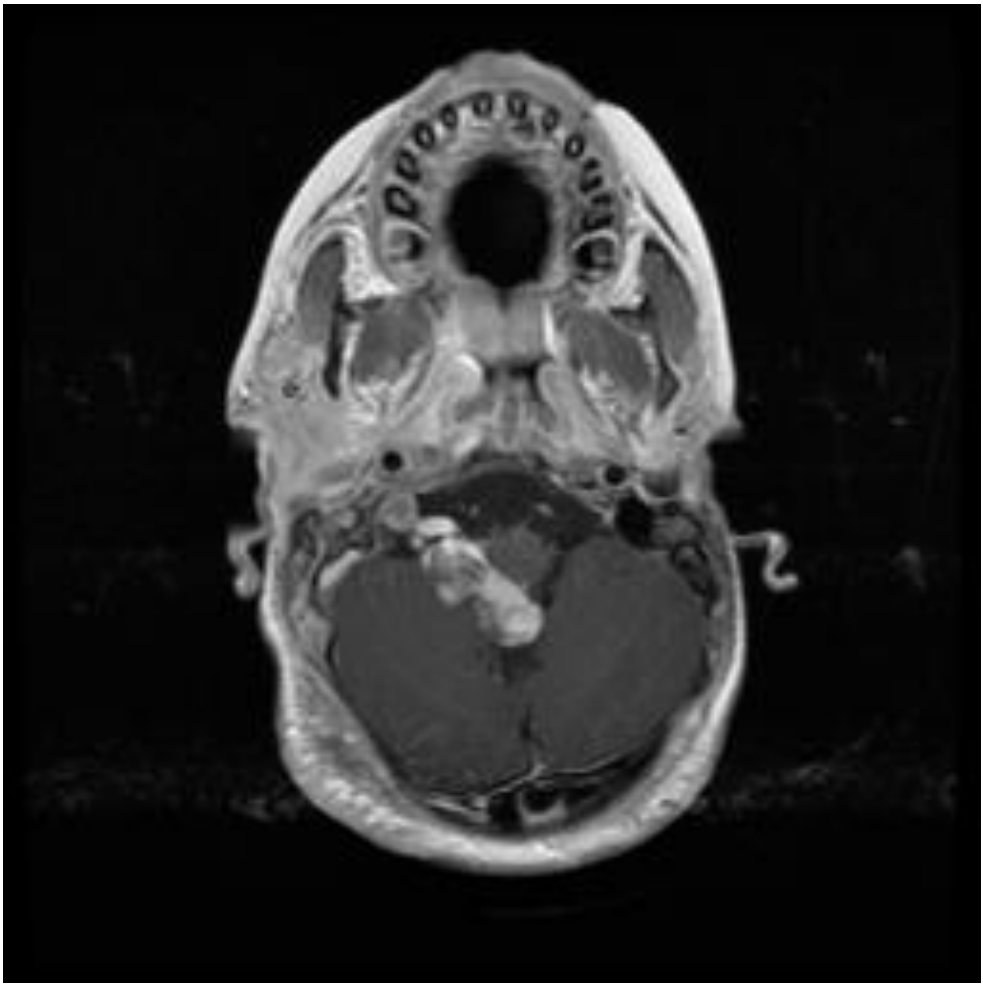

Neurofibromatosis Tipo I

Servicio de Diagnóstico por Imágenes del Hospital Provincial del Centenario
Rosario - Santa Fe - Argentina

UN SIGLO DE SERVICIOS 1910 - 2010
ROSARIO 1910 • 2010
HOSPITAL CENTENARIO

CADI2019
CONGRESO ARGENTINO DE DIAGNÓSTICO POR IMÁGENES

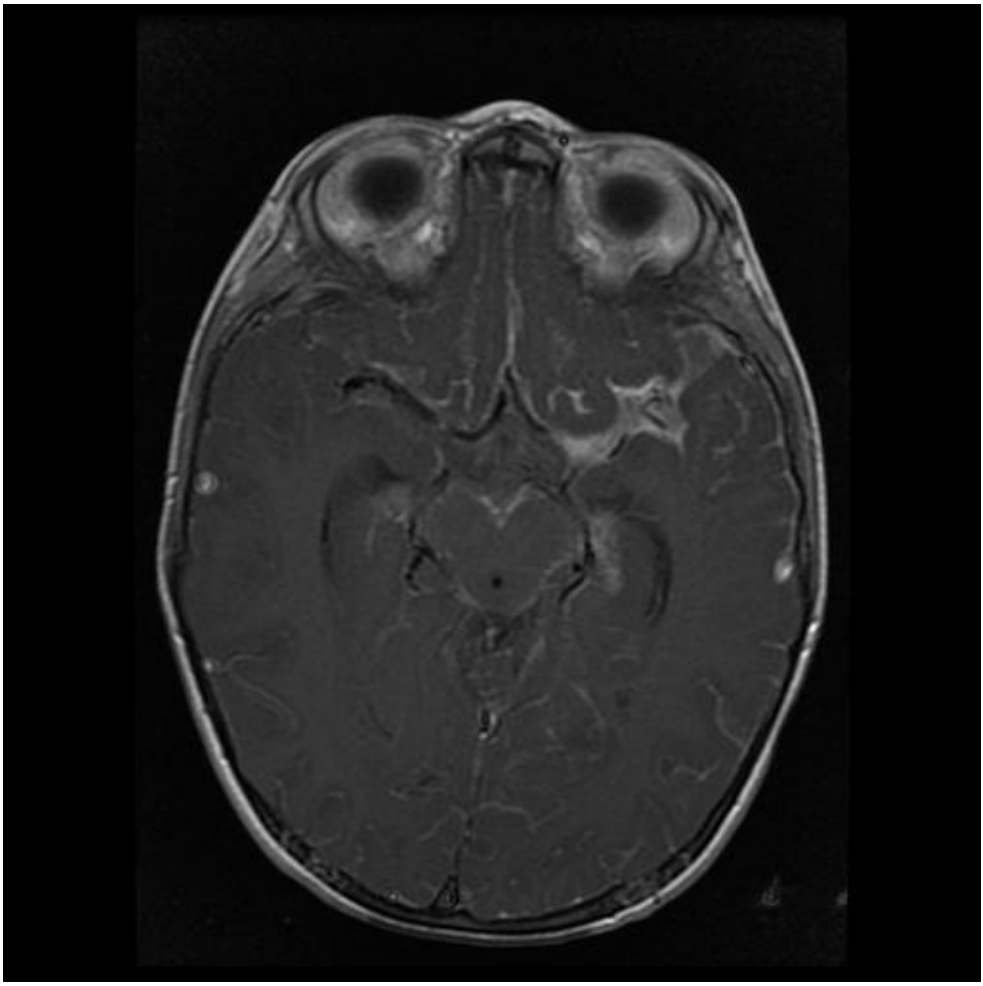

Tuberculosis meníngea

Servicio de Diagnóstico por Imágenes del Hospital Provincial del Centenario
Rosario - Santa Fe - Argentina

UN SIGLO DE SERVICIOS 1910 - 2010
ROSARIO 1910 • 2010
HOSPITAL CENTENARIO

CADI2019
CONGRESO ARGENTINO DE DIAGNÓSTICO POR IMÁGENES

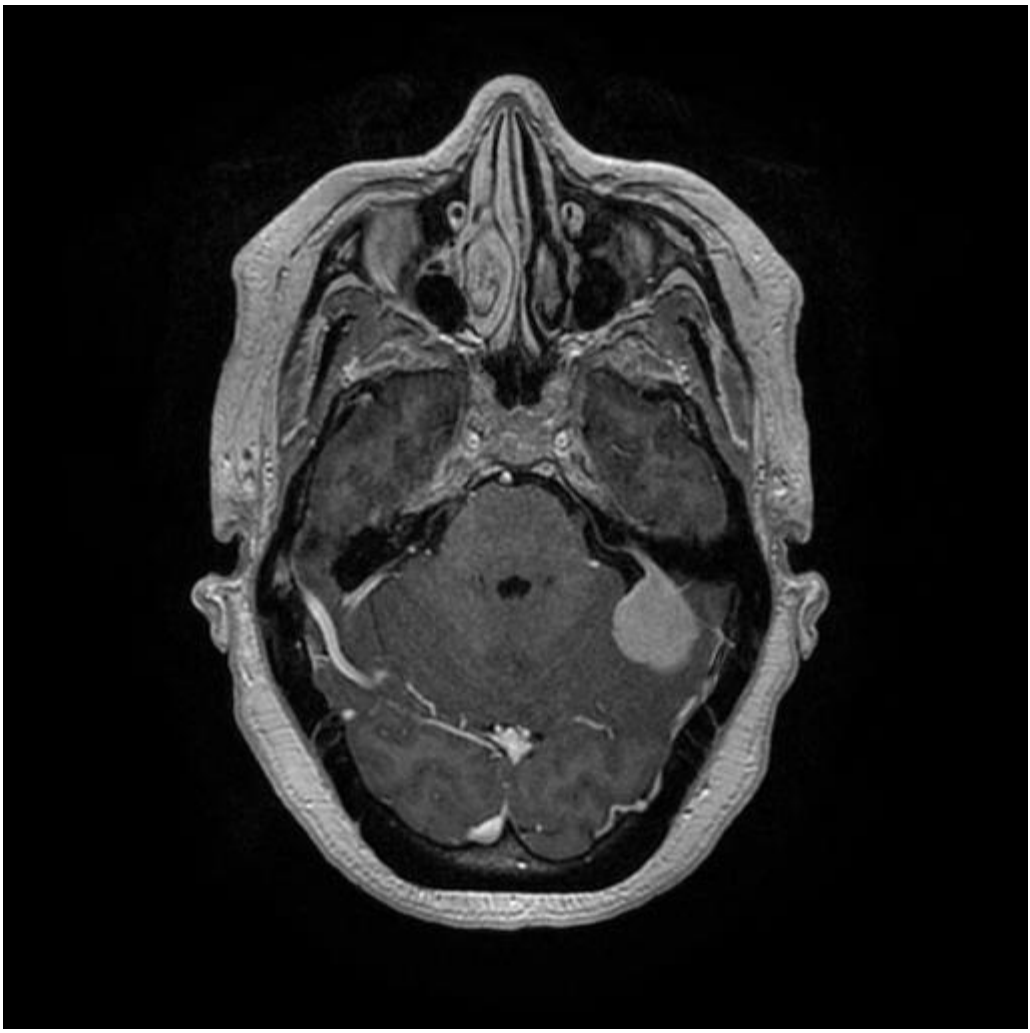

Meningioma

Servicio de Diagnóstico por Imágenes del Hospital Provincial del Centenario
Rosario - Santa Fe - Argentina

UN SIGLO DE SERVICIOS 1910 - 2010
ROSARIO 1910 • 2010
HOSPITAL CENTENARIO

CADI2019
CONGRESO ARGENTINO DE DIAGNÓSTICO POR IMÁGENES

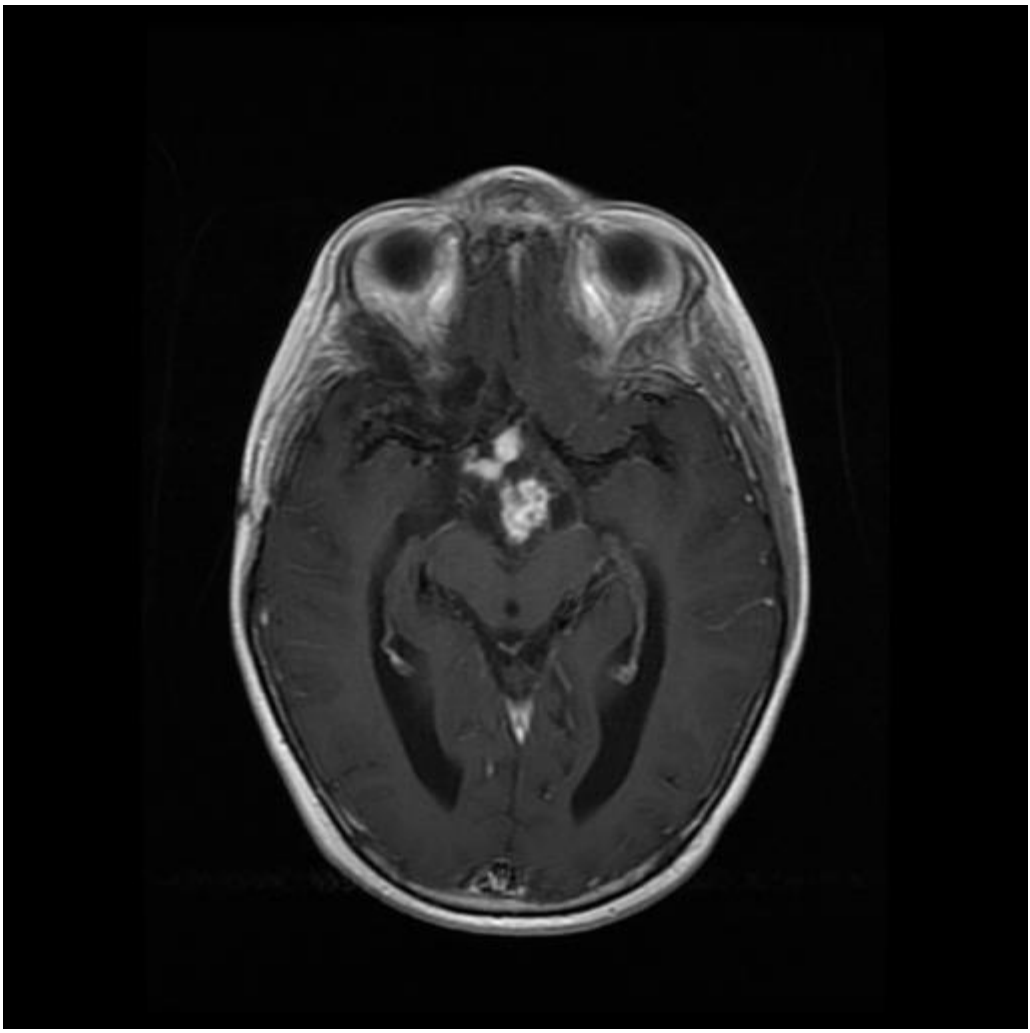

Astrocitoma pilocitico

Servicio de Diagnóstico por Imágenes del Hospital Provincial del Centenario
Rosario - Santa Fe - Argentina

UN SIGLO DE SERVICIOS 1910 - 2010
ROSARIO 1910 * 2010
HOSPITAL CENTENARIO

CADI2019
CONGRESO ARGENTINO DE DIAGNÓSTICO POR IMÁGENES

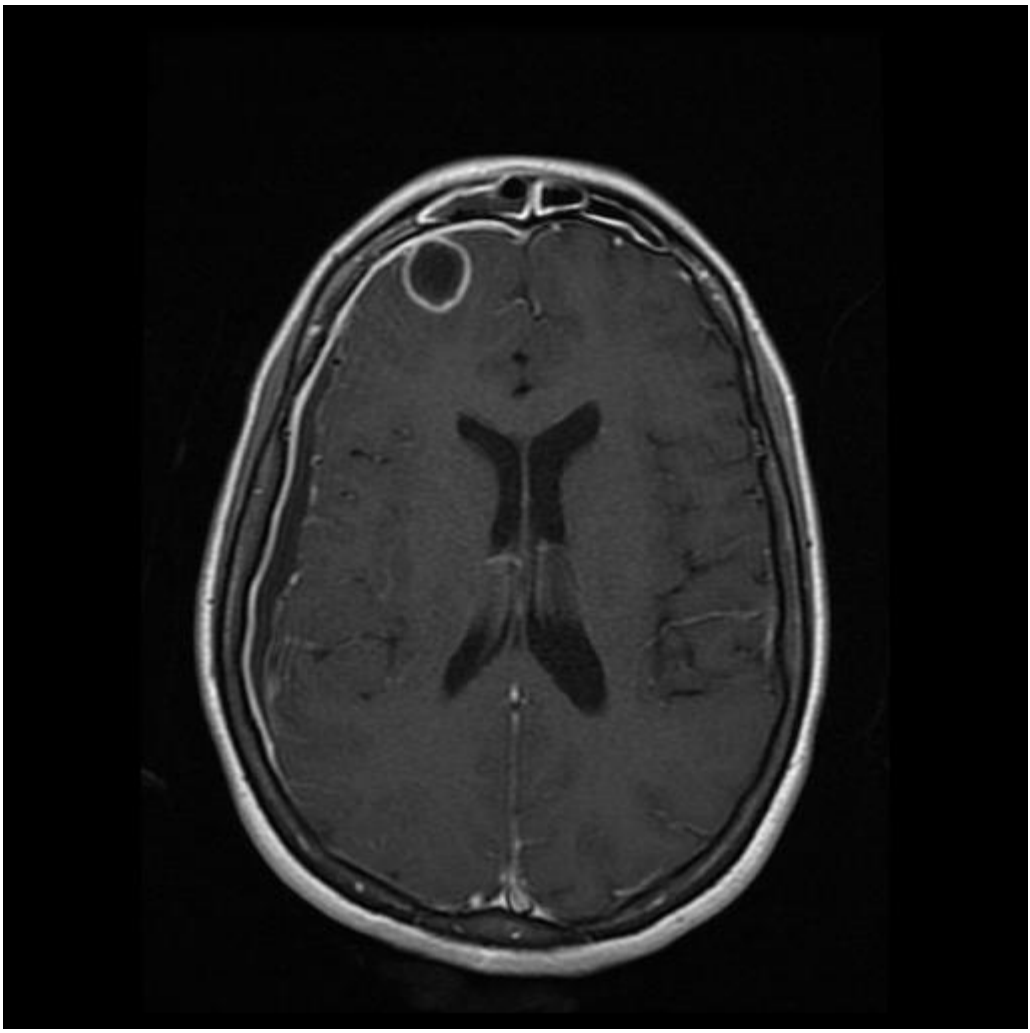

Absceso cerebral

Servicio de Diagnóstico por Imágenes del Hospital Provincial del Centenario
Rosario - Santa Fe - Argentina

UN SIGLO DE SERVICIOS 1910 - 2010
ROSARIO 1910 * 2010
HOSPITAL CENTENARIO

CADI2019
CONGRESO ARGENTINO DE DIAGNÓSTICO POR IMÁGENES

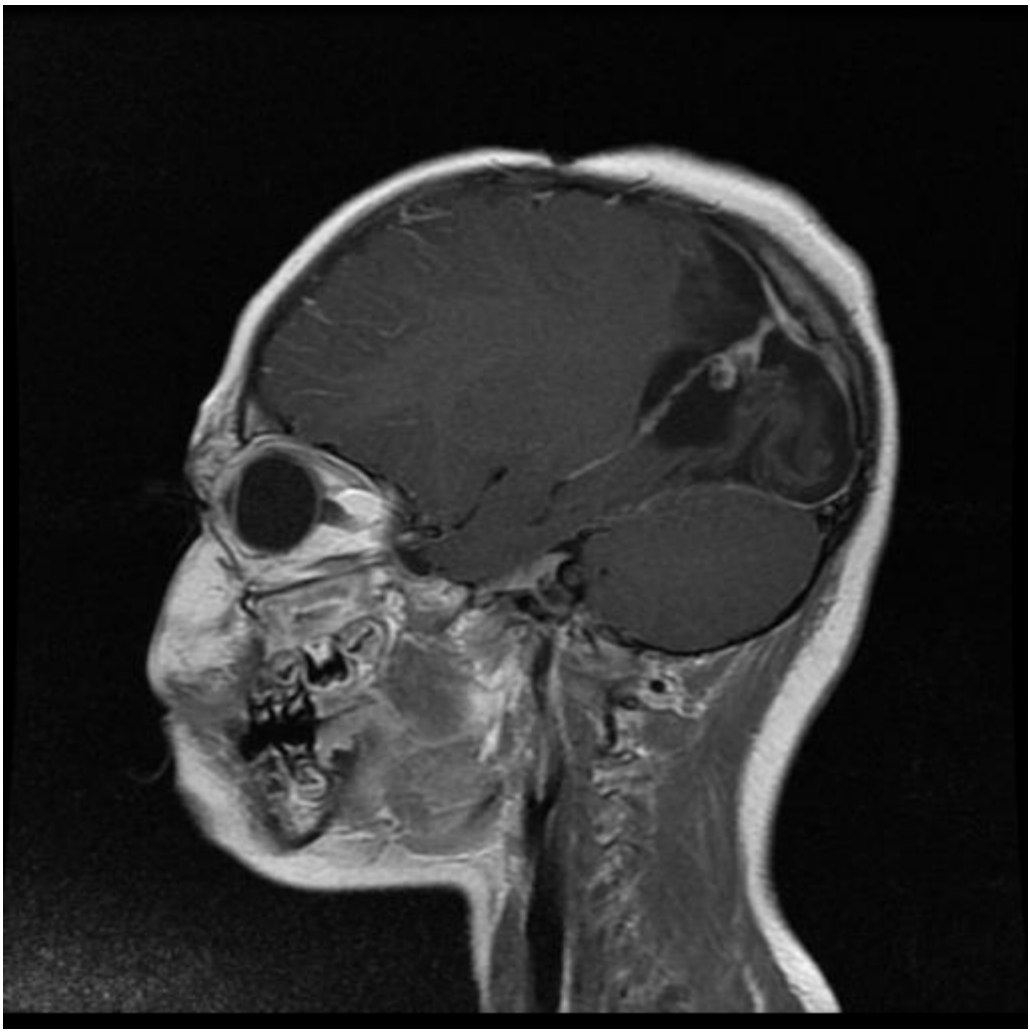

Engrosamiento meníngeo en relación a cambio post quirúrgico

Servicio de Diagnóstico por Imágenes del Hospital Provincial del Centenario
Rosario - Santa Fe - Argentina

UN SIGLO DE SERVICIOS 1910 - 2010
ROSARIO 1910 * 2010
HOSPITAL CENTENARIO

CADI2019
CONGRESO ARGENTINO DE DIAGNÓSTICO POR IMÁGENES

CONCLUSIÓN

Aunque un patrón de afectación meníngeo determinado no es indicativo de una patología específica, el estudio detallado de sus características puede aportar información y plantear diagnósticos diferenciales.

BIBLIOGRAFÍA

Caracterización del realce meníngeo intracraneal. Jose Luis Mera. Revista colombiana de radiologia. 2017.
Aproximación a la Imagen por RM de la Patología Meníngea: un Enfoque Práctico. Martin Medina y col. Seram 2012.

Servicio de Diagnóstico por Imágenes del Hospital Provincial del Centenario
Rosario - Santa Fe - Argentina

UN SIGLO DE SERVICIOS 1910 - 2010
ROSARIO 1910 * 2010
HOSPITAL CENTENARIO