SÍNDROME DE ENCEFALOPATÍA POSTERIOR REVERSIBLE (PRES): UN DIAGNÓSTICO DIFERENCIAL A CONSIDERAR ANTE LA SOSPECHA DE ACCIDENTE CEREBRO-VASCULAR (ACV)

Castilla, S; Corball, DA; Mechura, GM; Retontaro L; Tello Nieri JR.

H.I.G.A Profesor Dr.Rodolfo Rossi

La Plata, Buenos Aires.

PRESENTACIÓN DEL CASO:

Paciente mujer de 16 años de edad derivada a nuestro hospital para la realización de una TC de encéfalo simple, por presentar trastornos visuales progresivos, deterioro del nivel de conciencia y convulsiones. Como antecedente relevante se menciona cesárea de embarazo gemelar ante la sospecha clínica de preeclampsia (sin estudio de proteínas en orina que lo confirmara).

HALLAZGOS IMAGENOLÓGICOS:

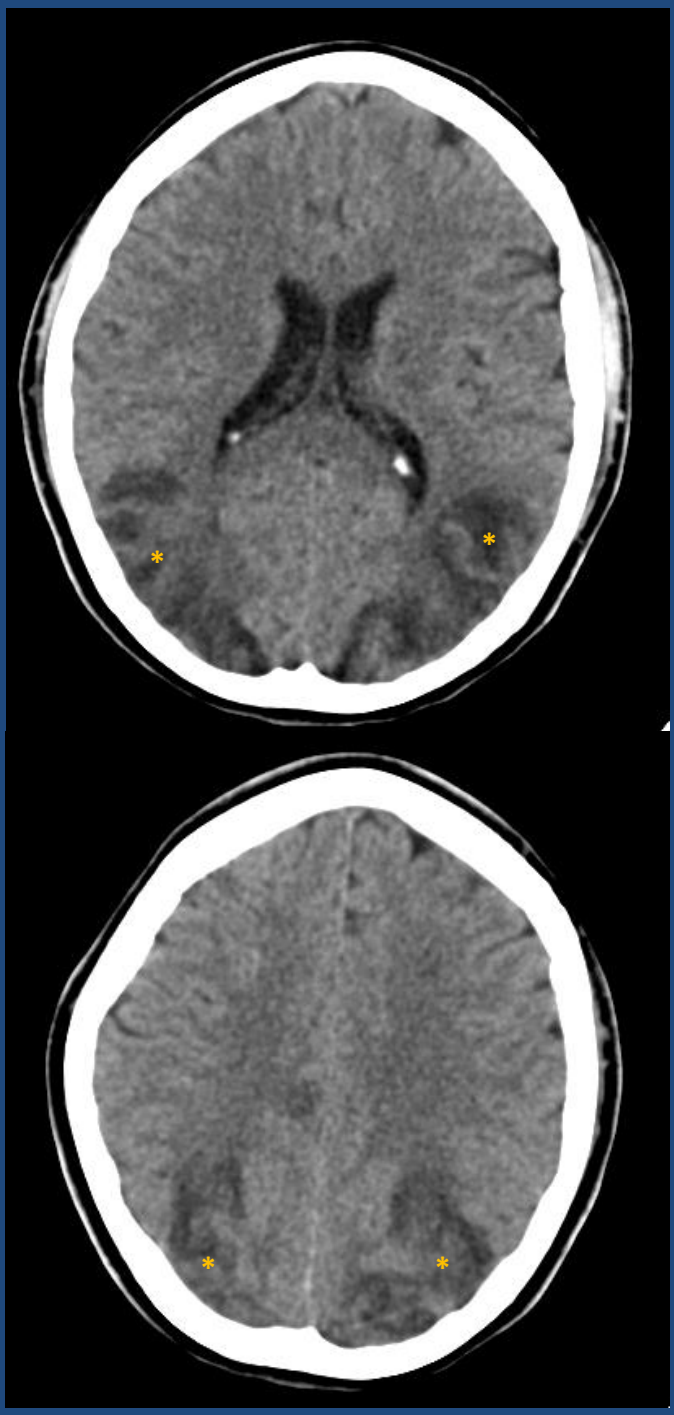

TC de encéfalo simple – Cortes axiales:

Se visualizan hipodensidades de sustancia blanca, compatibles con edema vasogénico, de distribución bilateral y posterior [*].

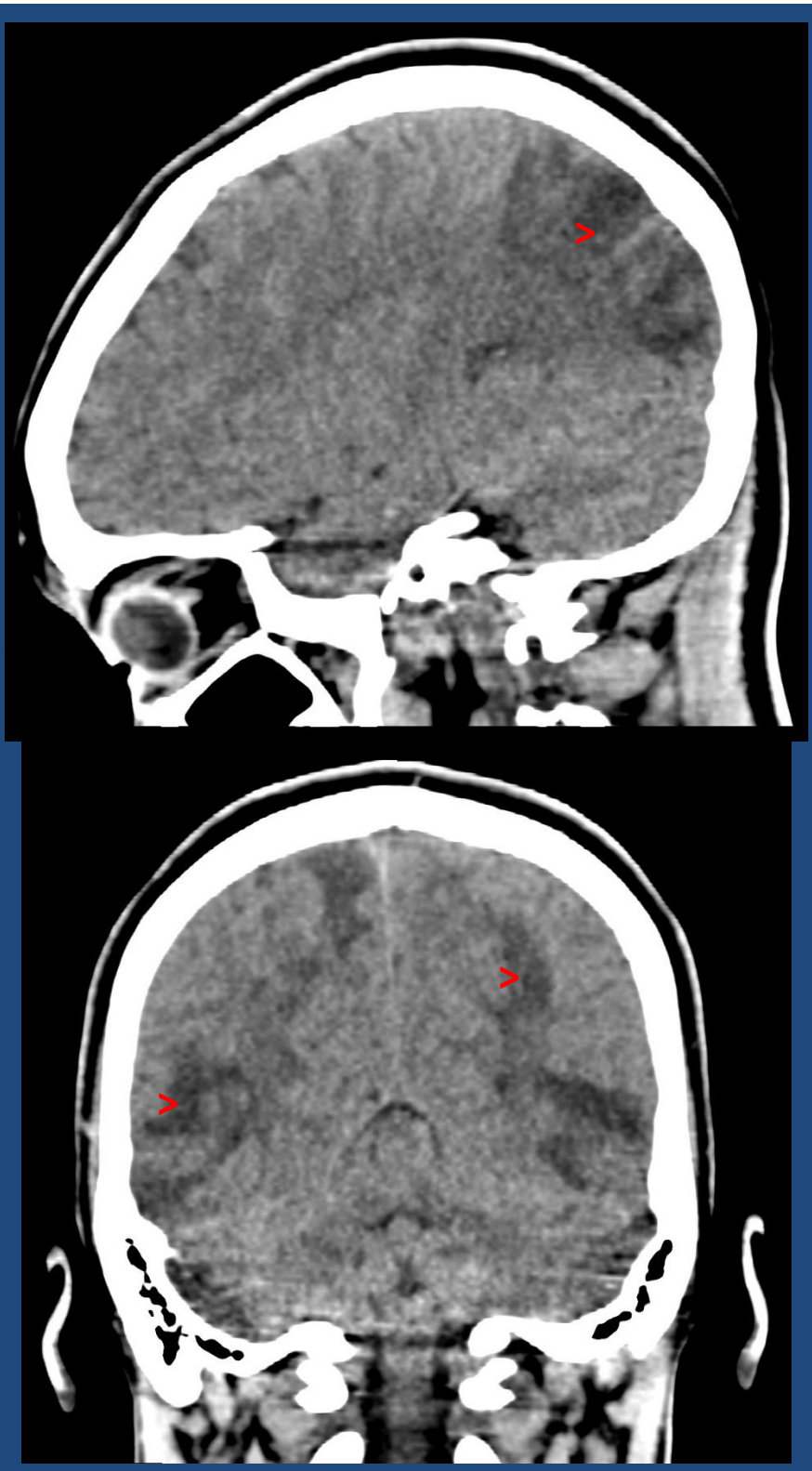

TC de encéfalo simple – Cortes sagital y coronal:
Edema vasogénico en lóbulos parietales y occipitales [>].

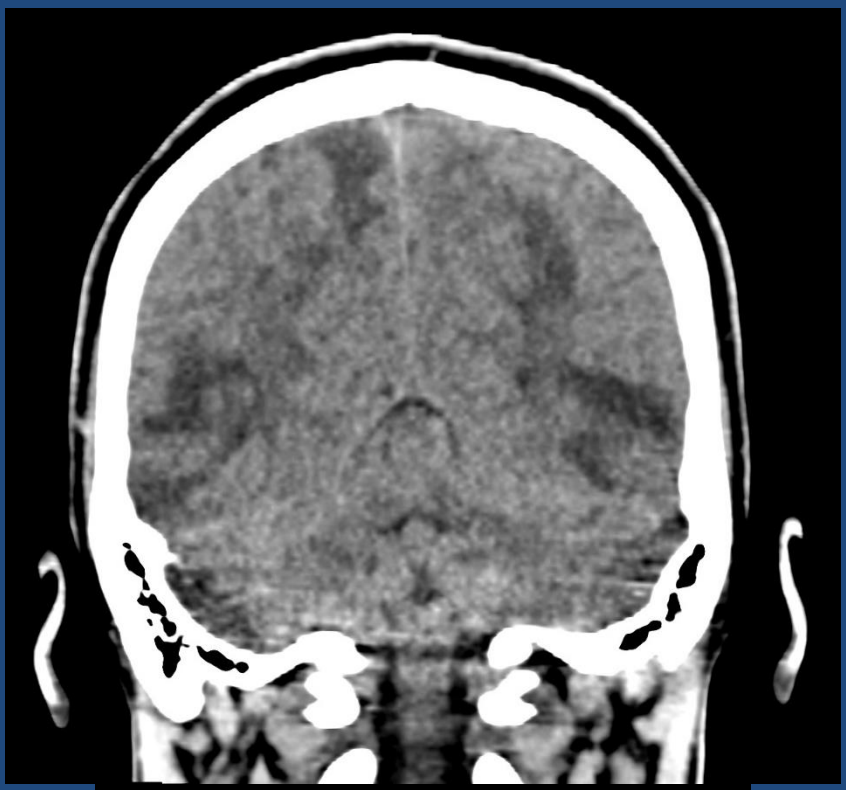

TC de encéfalo simple – Cortes coronales modificados:

Se destaca asuencia de compromiso del parénquima encefálico infratentorial.

DISCUSIÓN:

El PRES fue descrito por primera vez en 1996 por Hinchey, como un síndrome reversible caracterizado por cefalea aguda, deterioro del nivel de conciencia, convulsiones y trastornos visuales, asociados con cambios en la sustancia blanca que afectan predominantemente los lóbulos parietal posterior y occipital del cerebro, pudiendo afectar también el tronco del encéfalo, cerebelo u otras áreas cerebrales.

Se ha asociado al PRES con varias condiciones clínicas, entre las que se incluyen encefalopatía hipertensiva, falla renal, porfiria intermitente aguda, púrpura trombótica trombocitopénica, preeclampsia y eclampsia.

DISCUSIÓN:

Existen controversias sobre su patogenia, pero se considera causado por un desorden en la autorregulación de la vasculatura del sistema nervioso central. Este trastorno sería responsable de un incremento del flujo y la presión sanguínea, que provocaría interrupción de la barrera hemato-encefálica y edema vasogénico, siendo la región occipito-parietal la más afectada debido a la falta de tono simpático en el territorio de la arteria basilar.

Si bien la RM posee mayor sensibilidad y especificidad para el diagnóstico y seguimiento de esta entidad, en casos como el expuesto, la gran magnitud del edema vasogénico hace visible la afección por TC y permiten, en un contexto clínico adecuado, iniciar el tratamiento.

DISCUSIÓN:

La similitud de las manifestaciones clínicas entre el ACV agudo y el PRES, obligan a plantearlos como diagnósticos diferenciales. En este contexto, la TC va a constituir, en la mayoría de los casos, el método de imágenes inicial en la evaluación de los pacientes.

CONCLUSIÓN:

El PRES presenta sintomatología característica, se asocia a condiciones clínicas específicas y cursa principalmente con afección de la sustancia blanca cerebral occipito-parietal. Es una entidad que debe considerarse siempre en el contexto de un paciente con sospecha de ACV: esto permitirá al médico de Diagnóstico por Imágenes interpretar los hallazgos tomográficos cuando estén presentes o sugerir de forma oportuna complementar el estudio con RM.