Estesioneuroblastoma

Presentación de un caso

Szusterman Ludmila
Chirveches M. Alejandra
Cifuentes Eduardo
Orozco Lorena L
Rivadeneira Felipe
Vivas Andrés

TCba
CENTRO DE DIAGNÓSTICO

Estesioneuroblastoma
Definiciones

- Neuroblastoma olfatorio
- Tumor maligno, origen en neuroepitelio olfatorio

Adultos, mediana edad
Sin predominio de género
Clínica inespecífica

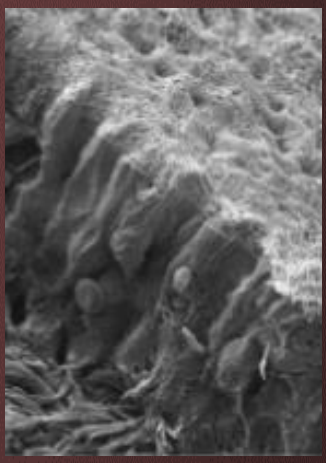

Fisiopatología

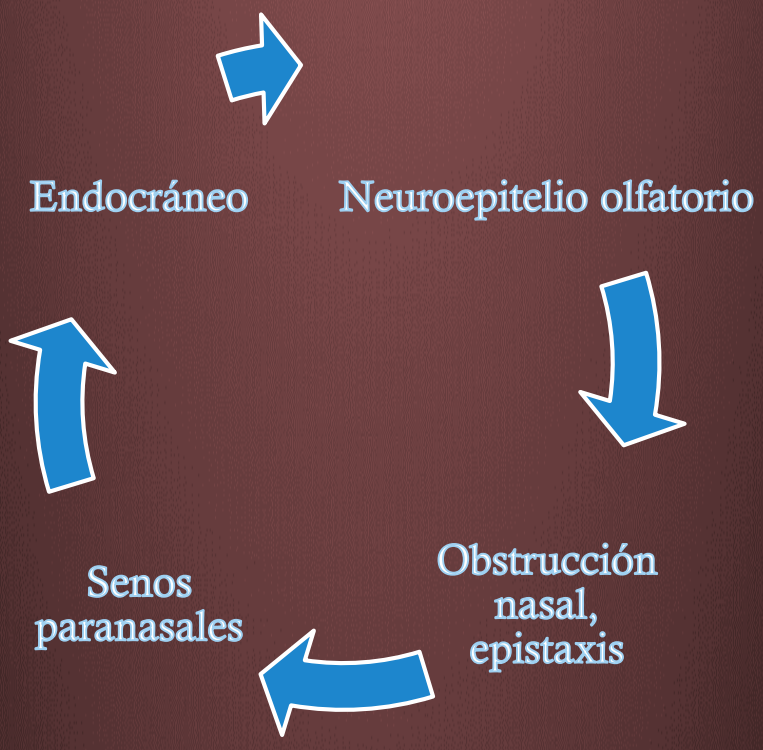

- Recurrencia tardía
- Local o a distancia
- Seguimiento a largo plazo
- Supervivencia a 5 años: 70%

Diagnóstico Radiológico
Métodos

Tomografía computada

- Remodelación y resorción ósea
- Densidad de partes blandas
- Realce homogéneo
- Calcificaciones focales ocasionales

Resonancia magnética

- T1 y T2: señal intermedia heterogénea
- Realce variable con el contraste
- Quistes peritumorales (extensión intracraneana)

Medicina nuclear

- Avidez MIBG

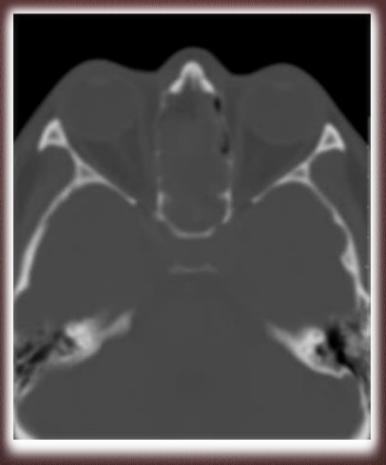

Caso clínico:

- Paciente de sexo femenino de 43 años que consulta por hiposmia de un año de evolución, que progresa a anosmia. Se asocia a epistaxis ocasional.

- Se le realiza TC de cerebro y senos paranasales, la cual evidencia lesión nasal con compromiso endocraneal.

- Se decide toma de biopsia, positiva para NEUROBLASTOMA OLFATORIO, de manejo quirúrgico.

Hallazgos Imagenológicos:

TC

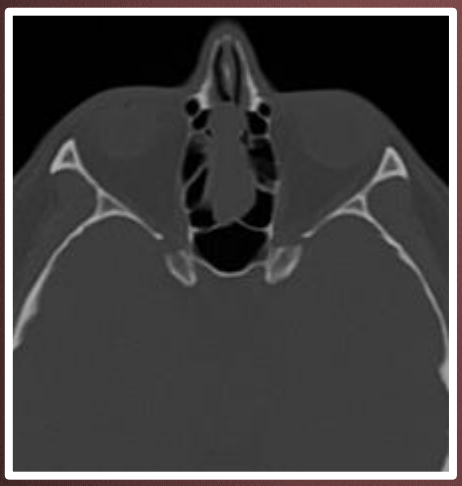

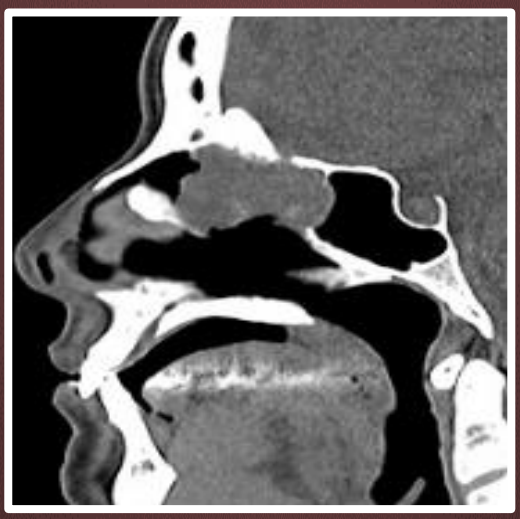

- Formación con densidad de partes blandas que ocupa la vertiente derecha del seno esfenoidal, expande el etmoides y las celdillas etmoidales hacia lateral.
- Sutil lisis de la lámina cribosa y ocupación completa del hemiseno frontal derecho.

Hallazgos Imagenológicos:

RM

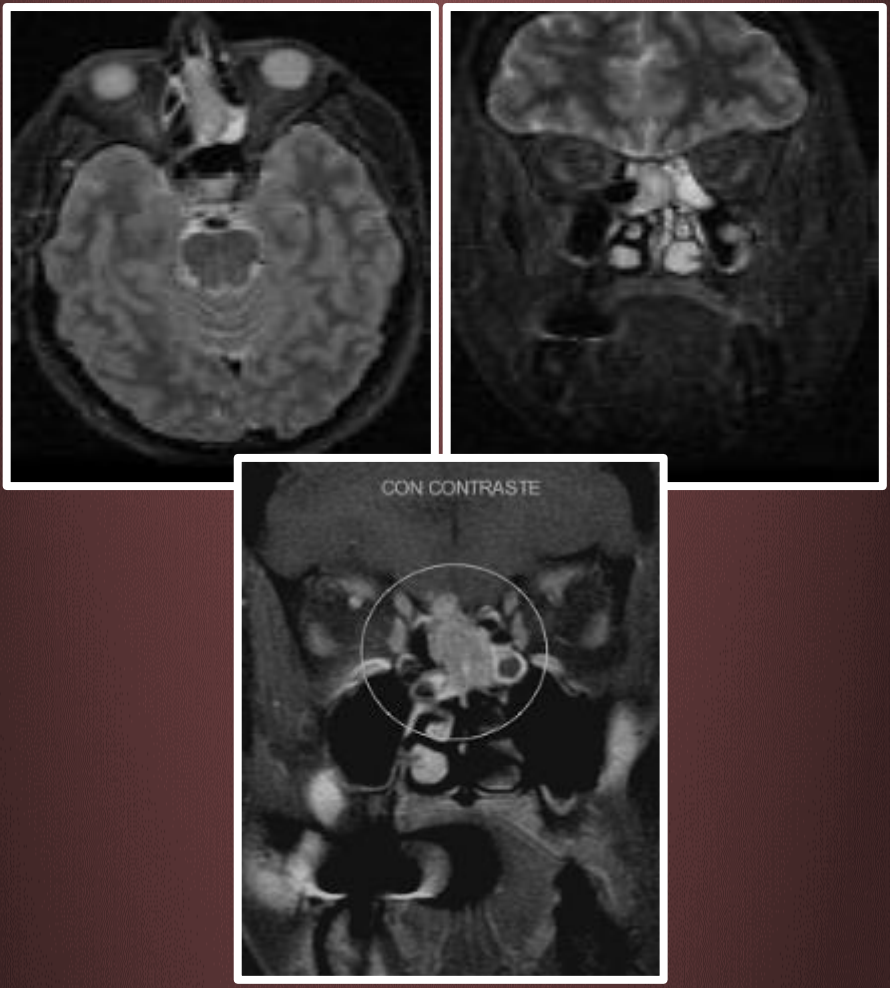

- Formación expansiva hiperintensa en T2 con marcado refuerzo homogéneo post contraste.
- En su cara superior muestra contigüidad con el bulbo olfatorio.

Discusión:

- Se denomina estesioneuroblastoma o neuroblastoma olfatorio a un tumor maligno infrecuente que tiene origen en el neuroepitelio olfatorio.

- Se presenta como una masa con densidad de partes blandas que ocupa las celdillas etmoidales anteriores y medias y se extiende a la fosa craneal anterior a través de la lámina cribosa.

- Son tumores de lento crecimiento que tienden a erosionar el hueso adyacente para extenderse al cráneo, las órbitas o los senos paranasales.

- Se observan adenopatías cervicales y retrofaringeas en 10 al 40% de los casos.

Conclusión:

- Teniendo en cuenta que el estesioneuroblastoma es una enfermedad de muy baja prevalencia y cuya sintomatología resulta poco específica, es necesario que el médico radiólogo la considere entre los diagnósticos diferenciales de masas intranasales, a fin de orientar un adecuado manejo terapéutico.

Bibliografía:

1. Connor SE,Umaria N, Chavda SV. Imaging of giant tumors involving the anterior skull base.
2. Rosengren JE, Jing BS, Wallace S et al. Radiographic features of olfactory neuroblastoma. AJR Am J Roentgenol. 1979;132 (6):945-8
3. Sasajima T, Kinouchi H, Tomura N et al. High uptake of 123 IMBG related to olfactory neuroblastoma revealed by single photon emission CT. AJNR Am J Neuroradiol. 2000;21 (4) 717-20.
4. Harnsberger HR. Handbook of head and neck imaging. 2nd ed. St Louis: Mosby; 1990
5. Ahmad A, Branstetter BF4th. CT versus MR: still a tough decisión. Otolaryngol Clin North Am. 2008; 41:1-22.
6. Chin SC, Fatterpekar G, Chen CY,Som PM. MR imaging of diverse manifestations of nasopharyngeal carcinomas. AJR Am Roentgenol. 2003;180: 1715-22