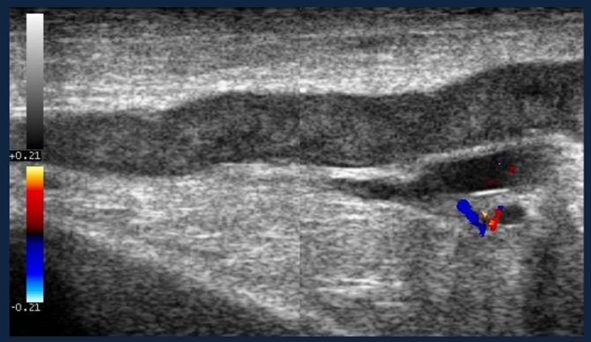

argerich
diagnostico por imagenes

Estudio Doppler de las trombosis venosas de miembros inferiores

Hospital General de Agudos “Dr. Cosme Argerich”

A.Oyarzún, N.Larrañaga, G.Espil, N.Díaz Villarroel, G.Leiguarda, S.Kozima.

Introducción

- La trombosis venosa profunda (TVP) de miembros inferiores es un evento que se observa frecuentemente en la práctica clínica asociada a alta morbimortalidad.
- El diagnóstico clínico es poco específico.
- Existen varios métodos para su diagnóstico no obstante el estudio doppler es considerado el método de elección de esta entidad.

Objetivos

- El objetivo de este trabajo es mostrar los hallazgos en ecografía doppler en el diagnóstico de trombosis en todos los niveles del eje venoso del miembro inferior y los hallazgos ecográficos de los diagnósticos más comunes que simulan TVP encontrados en la exploración ecográfica habitual

Revisión del Tema

- El doppler es un método sensible, no invasivo, no utiliza radiación ionizante, se realiza al pie de cama y es fácilmente repetible, lo cual lo convierten en el método de elección para el diagnóstico de TVP.
- Además tiene la ventaja de poder realizar diagnósticos que simulan clínicamente trombosis como el quiste de Baker, celulitis y lesiones musculares.

Signos ecográficos de TVP

1. Trombo
   - Agudo: Hipoecogénico
   - Crónico: Mayor ecogenicidad
2. Homogenicidad del trombo
   - Agudo: Homogéneo
   - Crónico: heterogéneo
3. Alteración del calibre de la vena
   - Agudo: Aumento del calibre
   - Crónico: Reducción de calibre
4. Ausencia de flujo o flujo mínimo en las TVP parciales o en resolución
5. Ausencia de compresividad de la vena

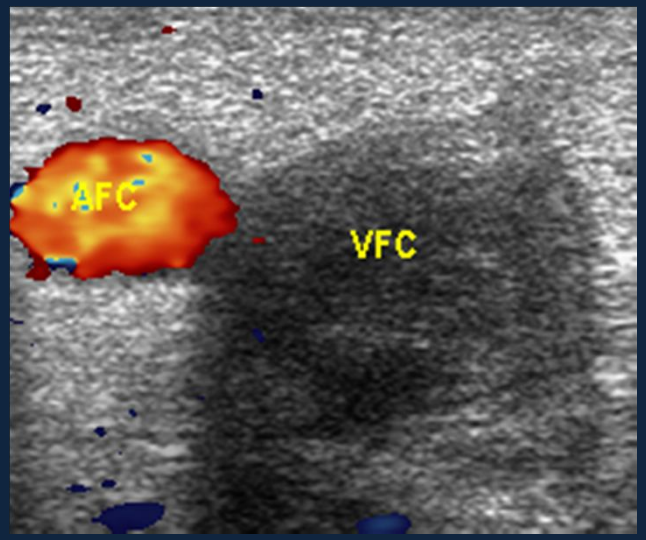

Fig 1: Trombosis de la vena femoral común:
La misma se encuentra aumentada de calibre con material hipoeoico en su interior sin evidencia de flujo al examen doppler color

Hallazgos de TVP aguda

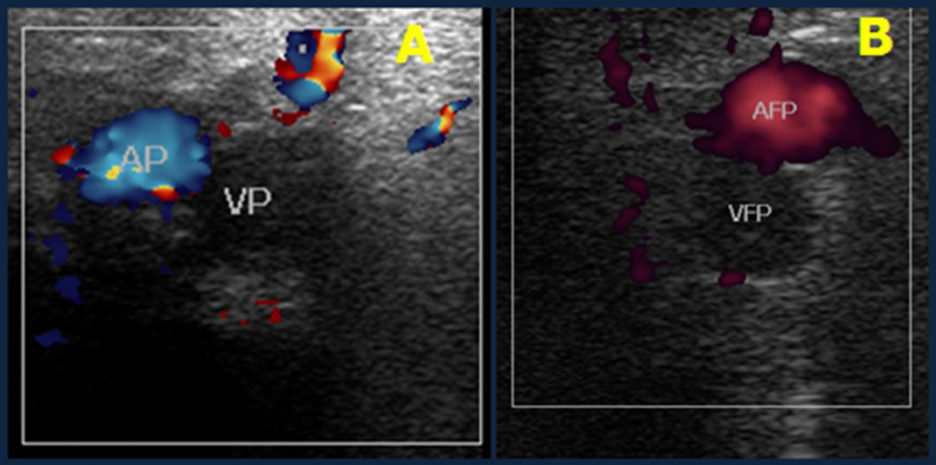

Fig 2: La presencia de material hipoecoico intraluminal con ausencia de flujo al examen doppler color y de potencia (A y B) que impiden el colapso venoso con la presión del traductor (C y D) sumado a la ausencia de señal al examen espectral (E) son signos evidentes de TVP aguda

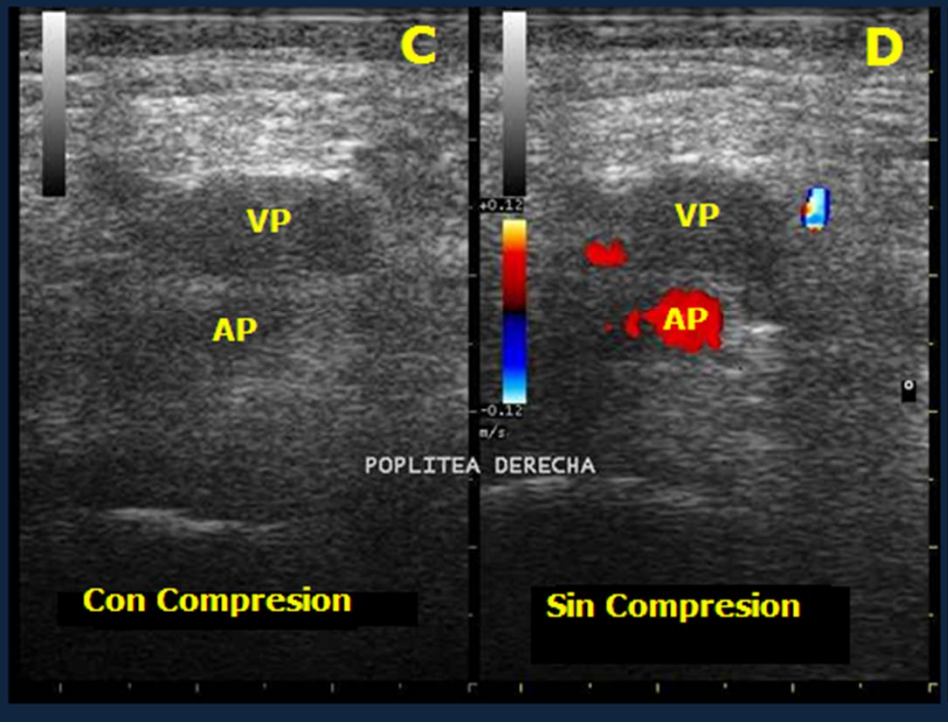

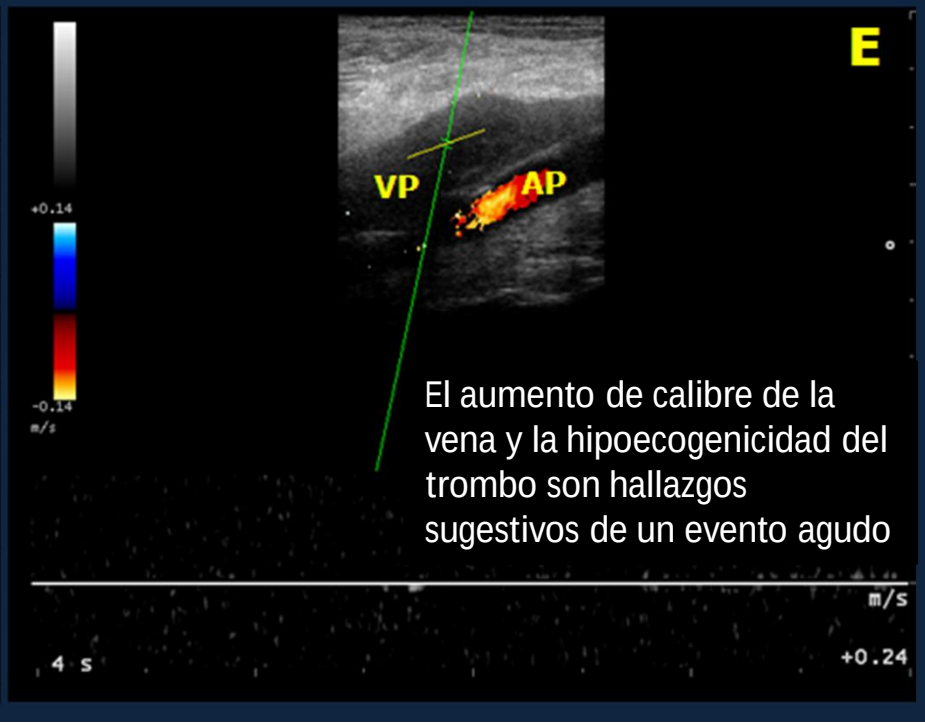

TVP de la unión safeno-femoral

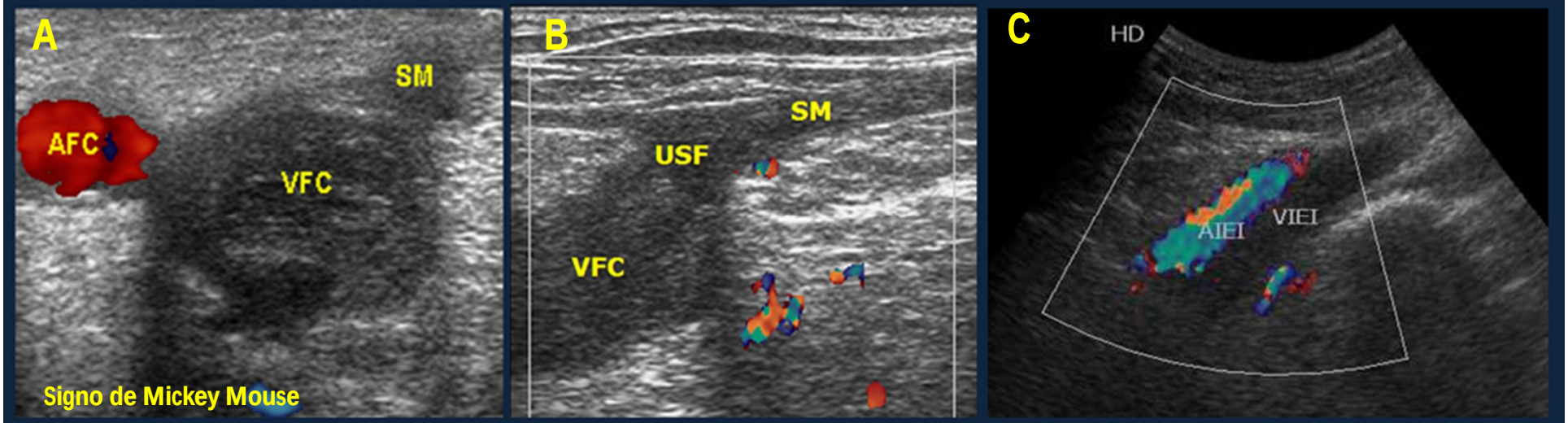

El corte anatómico axial de la unión safeno-femoral conforma el signo ecográfico conocido como "Mickey Mouse", en este caso trombosado.

Es de buena práctica ante un paciente con trombosis femoral evaluar con la extensión anatómica de dicha trombosis mas allá del miembro inferior.

Fig. 3: Corte axial A) y longitudinal B) de la unión safeno-femoral trombosada. Este corte anatómico es un punto de referencia útil para comenzar el estudio de TVP. Nótese el marcado aumento de calibre de la vena (VFC) con respecto a la arteria (AFC) debido a la presencia de un trombo agudo. C). Corte longitudinal de vena iliaca externa con traductor convexo que muestra la extensión la trombosis mas allá del miembro inferior

TVP del Eje Fémoro -Poplíteo

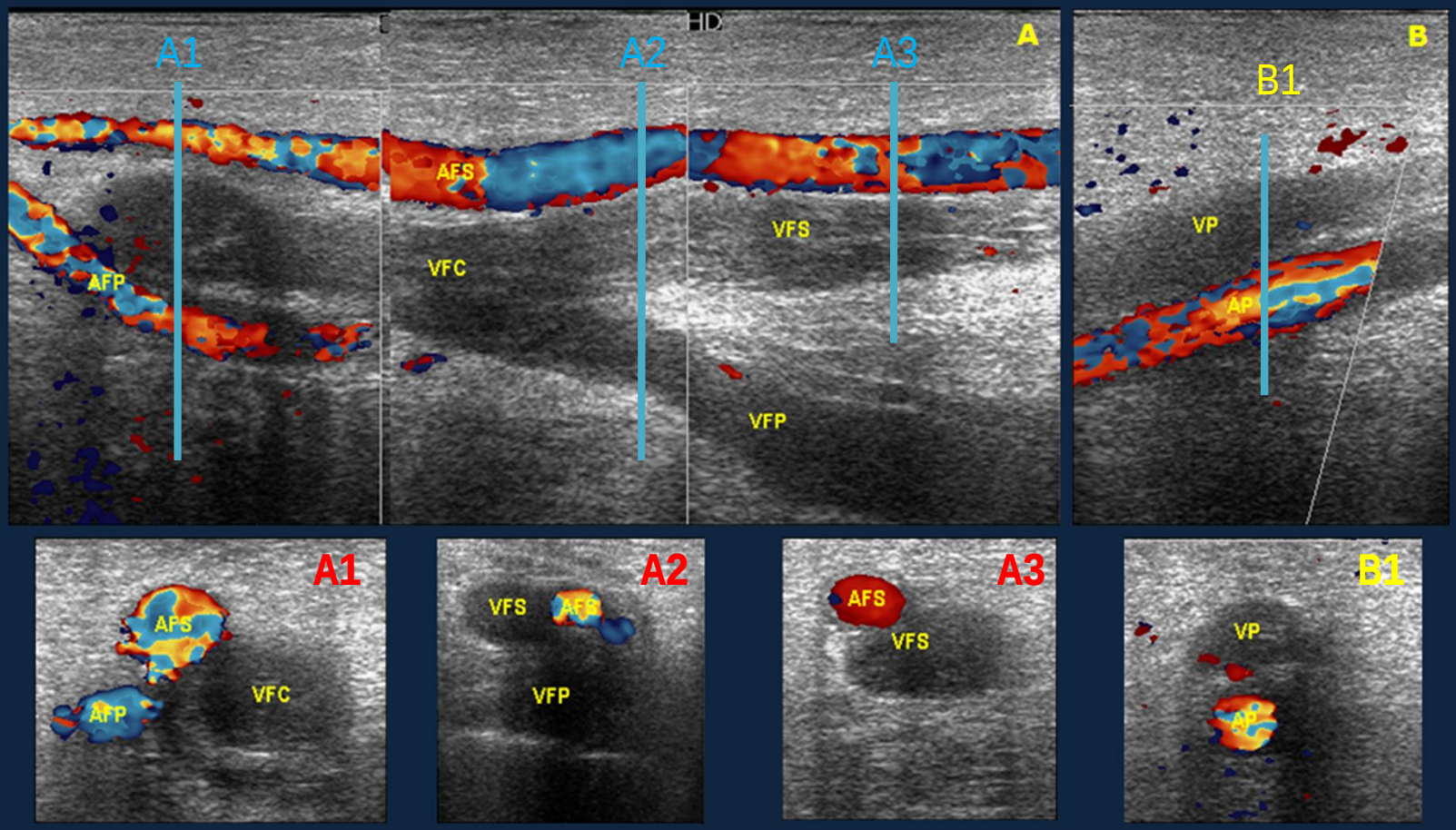

Fig 4: A) Corte Longitudinal del eje fémoro-poplíteo con trombosis venosa aguda. Se señaló con líneas azules A1, A2 y A3 los puntos de referencia anatómicos con correlación en cortes axiales (A1, A2 y A3) . B) Vena poplítea corte longitudinal, la línea B1 muestra el nivel del corte axial (B1). Obsérvese como a nivel poplíteo la vena es superficial con respecto a la arteria homónima.

TVP Infrapatelar

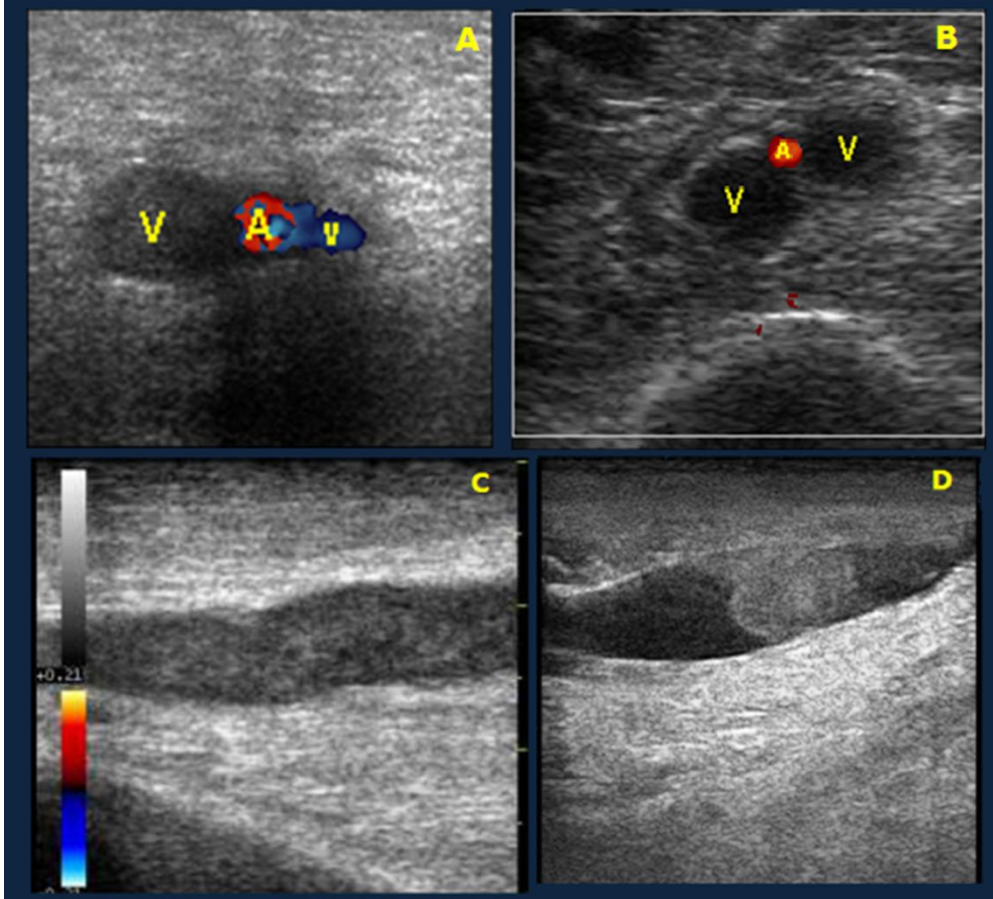

Fig. 5: Trombosis Infrapatelar en diferentes pacientes: La trombosis de las venas tíbiales y peróneas puede afectar a una de sus ramas (A) o ambas (B). La trombosis venosa profunda también puede afectar a los senos venosos soleogemelares (C Y D).

La TVP frecuentemente comienza en venas de la pierna y desde estas se extiende a la vena poplítea

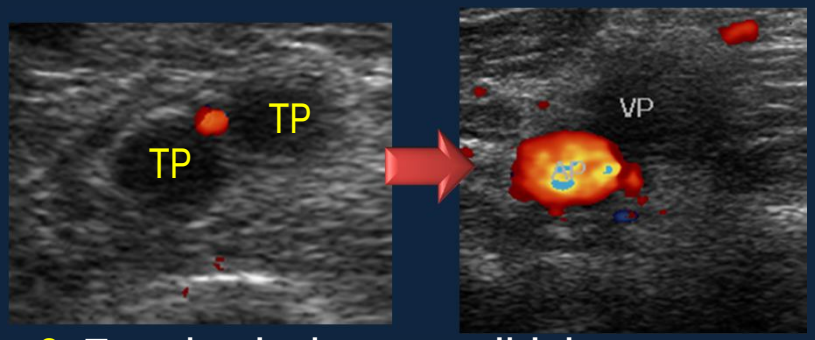

Fig 6: Trombosis de venas tibiales posteriores que se entienden a la vena poplítea

Tromboflebitis Superficial

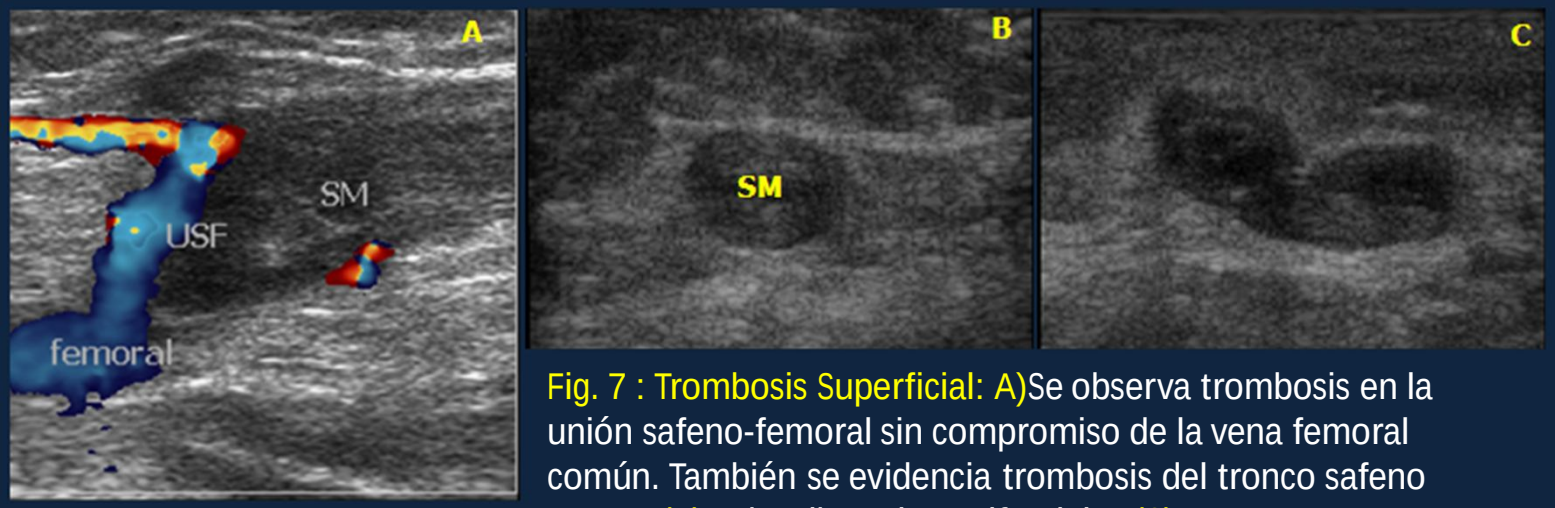

Fig. 7 : Trombosis Superficial: A)Se observa trombosis en la unión safeno-femoral sin compromiso de la vena femoral común. También se evidencia trombosis del tronco safeno magno (B) y de tributarias epifasciales (C).

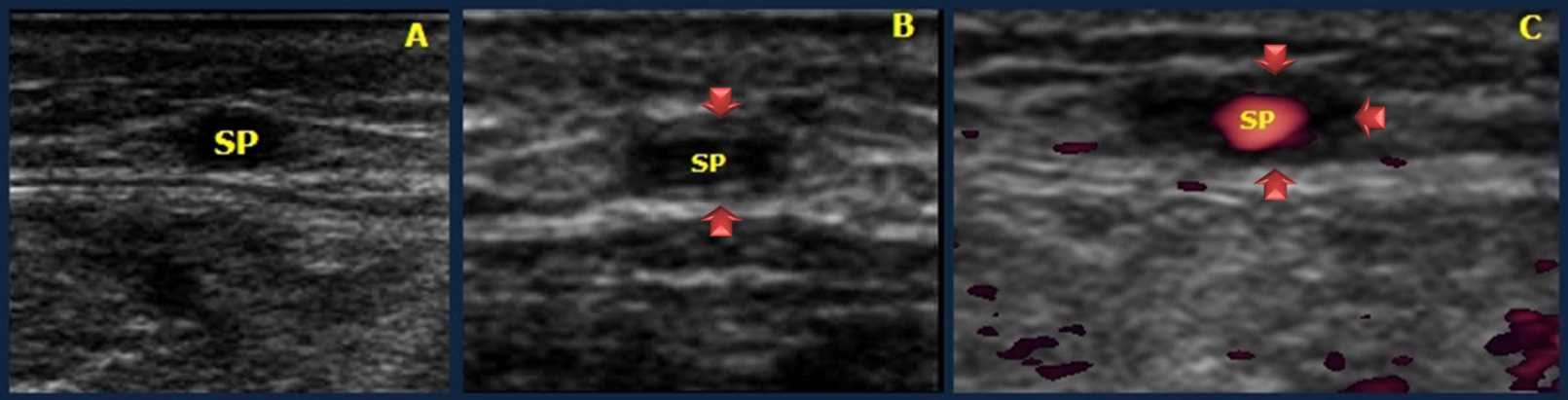

Fig. 8: Flebitis: A) Segmento previo no afectado con paredes casi imperceptibles B) Se observa en relación a zona dolorosa engrosamiento difuso de las paredes de la vena safena parva (flechas). C) Otro paciente con similares hallazgos a (B) demuestra además la permeabilidad con el doppler de potencia

Recanalización

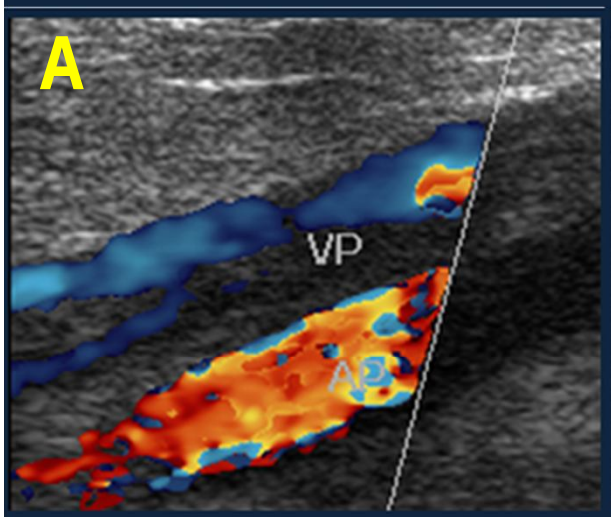

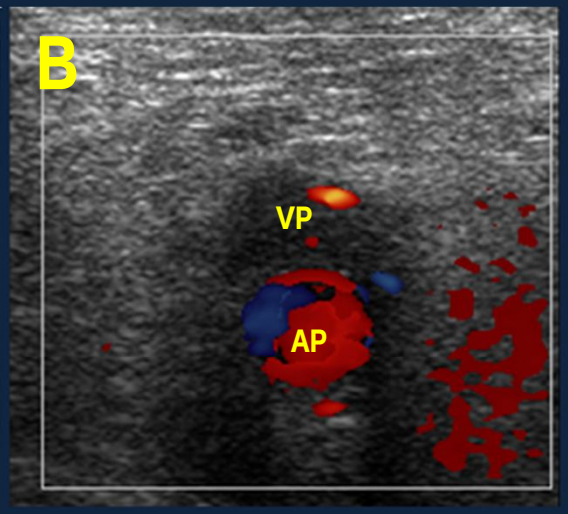

Fig. 9: Recanalización parcial en distintos pacientes. A y B) Doppler Color muestra recanalización parcial de la vena poplítea C) Trombo organizado con recanalización parcial de la safena magna D) Vena femoral con recanalización central E) Femoral con mínima recanalización y escaso flujo continuo

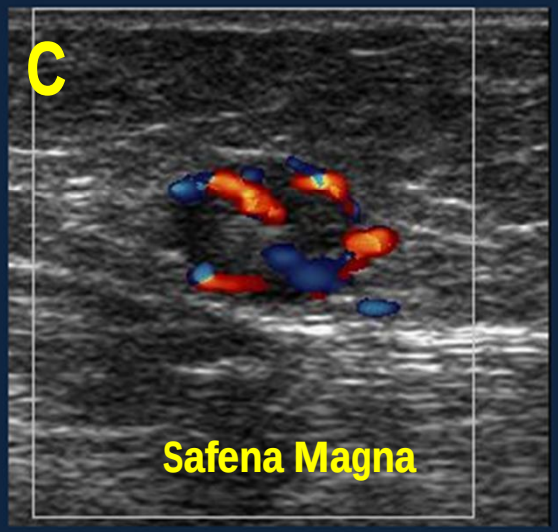

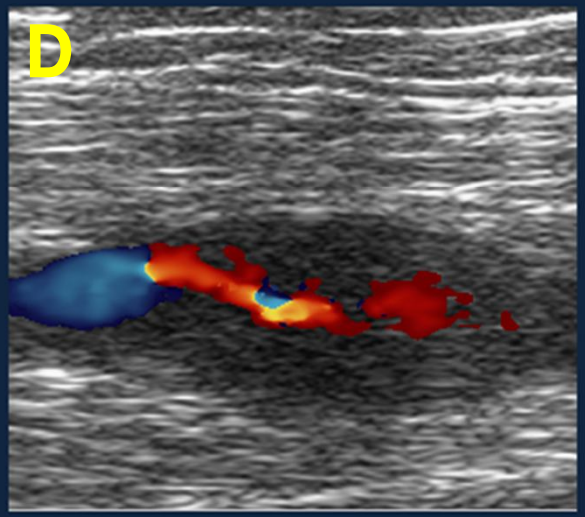

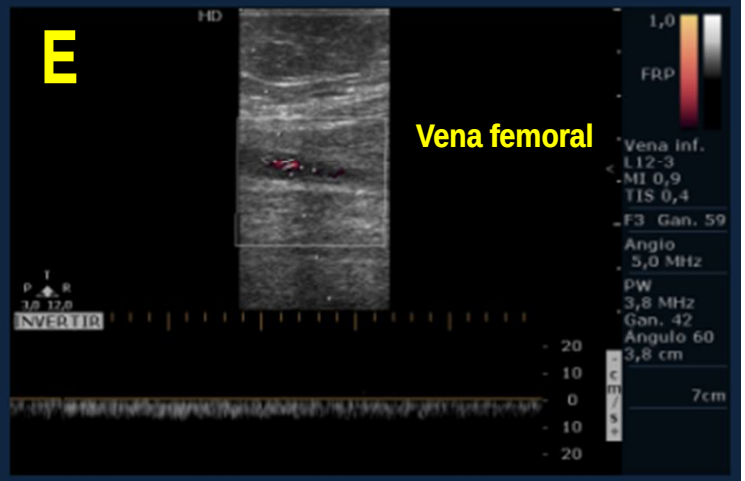

Secuelas de trombosis

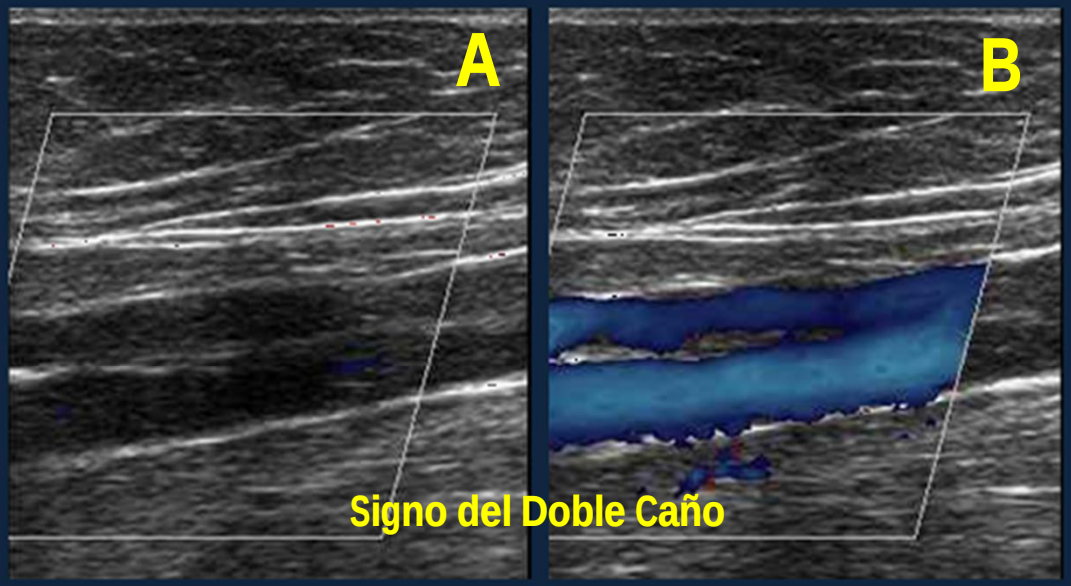

Fig. 10: Corte longitudinal modo B (A) y Doppler color (B) y corte axial modo B (C) donde se observa sinéquias intraluminales secundarias a trombosis previa conformando el "signo del doble caño"
D-E: Insuficiencia valvular en paciente con evento trombótico previo en vena femoral (D) y safena magna (E). Obsérvese en este último la presencia de sinéquia (flecha)

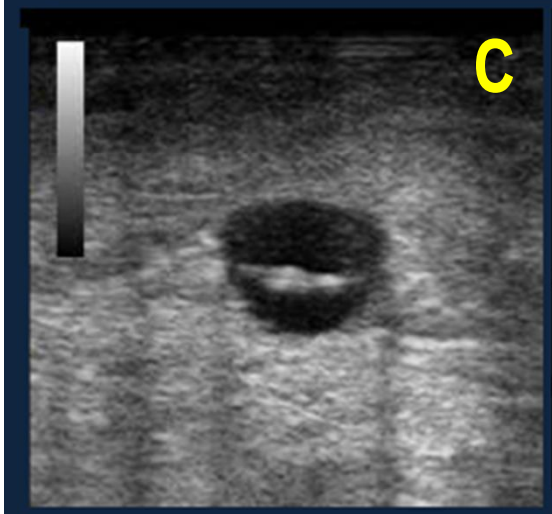

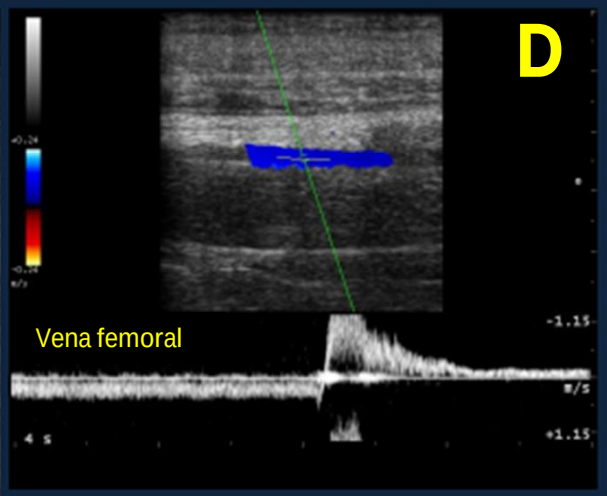

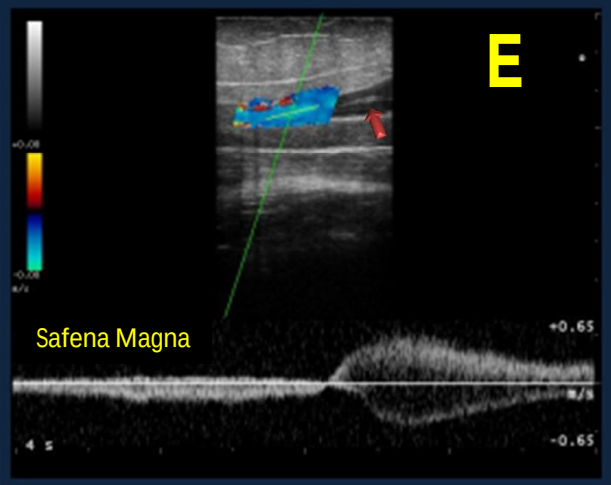

Diagnósticos habituales que simulan TVP

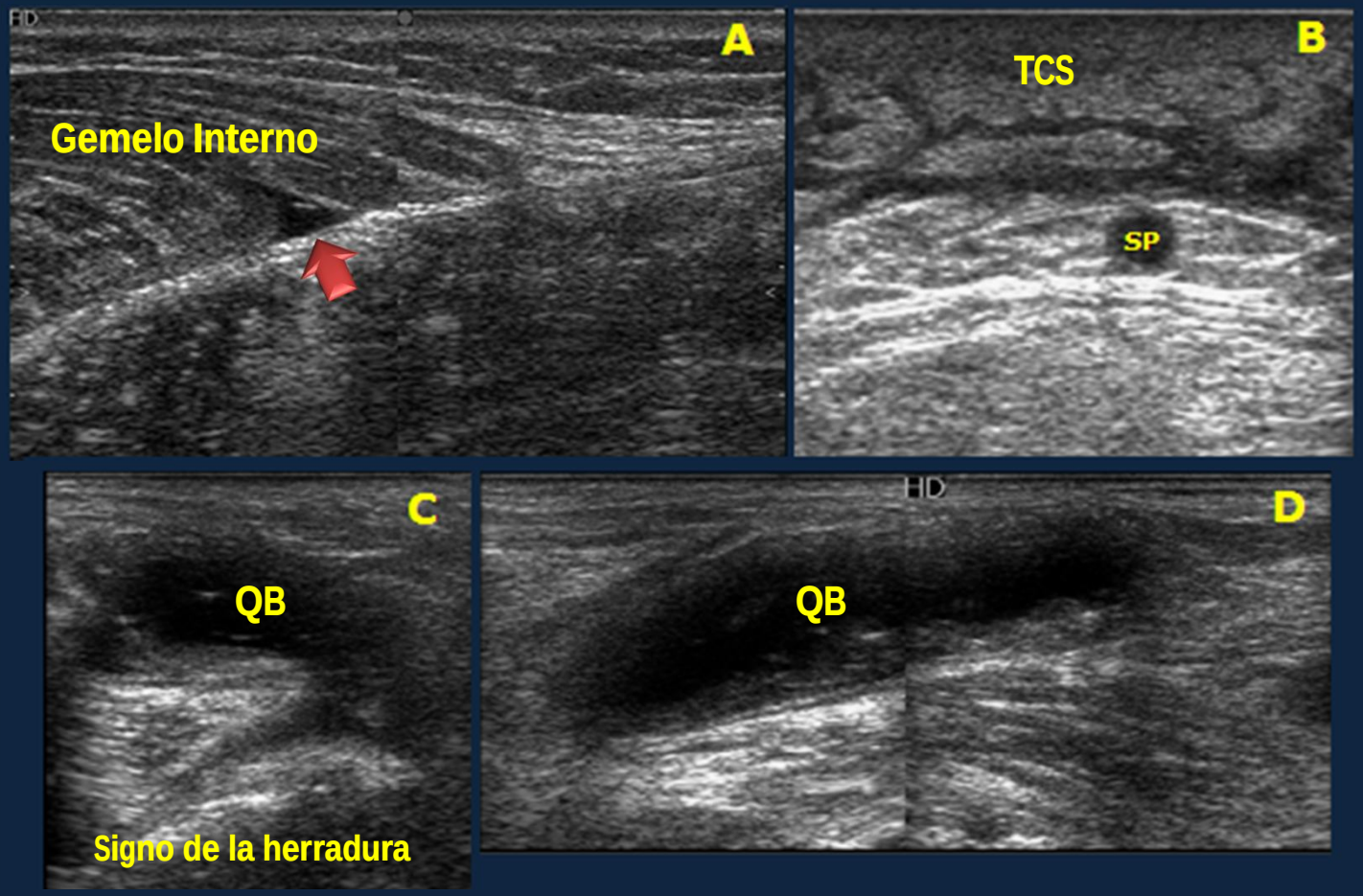

Fig. 11 Entidades que simulan clínicamente TVP y son frecuentemente diagnosticadas mediante el estudio ecográfico. A) Lesión muscular: Desgarro parcial del gemelo interno (Flecha) B) Celulitis: Engrosamiento y edema del tejido celular subcutáneo (TCS), C y D) Quiste de Baker: Corte axial y longitudinal, Colección líquida entre el gemelo interno y semimembranoso que en corte axial adquiere forma de "C " característica, también conocido como "signo de la herradura". (QB: Quiste de Baker)

Conclusión

- La ecografía doppler es un método no invasivo y de primera elección en el diagnóstico de TVP
- El conocimiento de los hallazgos ecográficos de TVP así como de las entidades que simulan clínicamente una TVP es fundamental para realizar un diagnóstico adecuado.

Bibliografía

- LO VUOLO, Miguel. Doppler color venoso- Miembros inferiores y pelvis. 1ª ed. Buenos Aires: El autor, 2007.
- SEGURA, jorge, Eco *Doppler* Color en Flebología. 1ª ed.
- ZWIEBEL´S, William. Doppler general.Traducción
- 5ª ed. Madrid, España: Marban, 2008.
- JIMENEZ DIAZ, José. ECO Musculoesquelética. 1ª ed. Madrid, España: Marban, 2010.
- ROSAS, Lavado Humberto. Signos en radiología musculoesquelética rx us tac rmn – fisiopatología. 1 ed. Perú, 2008.